

· 专家共识 ·

# 非创伤性股骨头坏死中西医结合诊疗专家共识

中国中医药研究促进会中医骨伤临床循证医学分会

非创伤性股骨头坏死 (non-traumatic osteonecrosis of the femoral head, NONFH) 好发于中青年人群, 是世界公认的难治性疾病之一, 是因为使用皮质类固醇类药物、酗酒或其他不明原因导致的股骨头坏死 (osteonecrosis of the femoral head, ONFH)<sup>[1]</sup>。在中医学中, NONFH 属于骨伤科疾病范畴, 传统中医学没有与之完全对应的病名, 但根据其病因、病机及临床表现, 可以将其归属于“骨痹”“骨蚀”“髓枯”等范畴。有研究表明, 至 2015 年我国 NONFH 累计患病人数 812 万, 且患病率呈逐年上升趋势<sup>[2]</sup>。由 NONFH 所引起的疼痛和功能障碍, 严重影响患者的生活与工作能力, 部分患者甚至会丧失行走能力, 不得不接受人工关节置换术。但受制于人工关节的使用寿命, 以及出现并发症后的治疗难度与高昂费用, 对于中青年患者必须谨慎采用人工关节置换术, 尽可能保留自身髋关节 (以下简称: 保髋)<sup>[3]</sup>。

近 40 年来, 中西医结合保髋治疗 NONFH 取得了很大进步。在精准诊断的基础上, 对于部分早期患者, 单纯应用中医药为主的非手术治疗可以避免手术<sup>[4-5]</sup>; 对于“围塌陷期”患者采用保髋手术配合中药, 可以提高保髋手术疗效。中西医结合保髋治疗是指以精确诊断为基础, 充分发挥中医药优势, 以中药内服外治、物理治疗、运动康复等非手术保髋方法为主, 必要时联合手术治疗的综合保髋方法; 该方法不仅得到了业界的普遍认可, 也被国内患者广泛接受<sup>[6-7]</sup>。中西医结合保髋治疗所涉及的治疗方法较多, 但在临床实践中尚无统一且具体的指导方案, 在适应证选择方面也缺乏规范化共识。

近年来中西医结合治疗 NONFH 研究的不断开展, 为中西医结合治疗 NONFH 提供了证据支持。为了规范临床医生对 NONFH 的预防、诊断和辨证论治, 本专家共识制定工作组邀请全国中医、西医及中西医

结合临床医学专家和方法学专家共同参与, 借鉴循证医学指南制定的方法<sup>[8]</sup>, 通过广泛搜集国内外中西医结合防治 NONFH 的研究成果, 在进行系统评价及推荐分级的评估、制定与评价 (grading of recommendations, assessment, development and evaluation, GRADE) 系统<sup>[9]</sup>评估当前证据后, 再通过多轮专家论证, 汇集群体经验和智慧, 制定了有证据级别及推荐意见的《非创伤性股骨头坏死中西医结合诊疗专家共识》(以下简称: 共识)。本共识作为推荐性团体标准, 可为从事 NONFH 防治的中医、中西医结合临床医师提供指导性意见, 并将在未来实施推广过程中不断更新和修订。

## 1 临床诊断

### 1.1 疾病诊断

参照 *Chinese guideline for the diagnosis and treatment of osteonecrosis of the femoral head in adults (2017)*<sup>[3]</sup>、*Japanese Orthopaedic Association 2019 guidelines for osteonecrosis of the femoral head (2019)*<sup>[10]</sup>, 通过进一步集合专家共识意见, 确定的 NONFH 的诊断标准见表 1。

### 1.2 临床分期与分型

**1.2.1 国际骨微循环研究学会分期** 国际骨微循环研究学会 (Association Research Circulation Osseous, ARCO) 于 2019 年发布了升级版的分期系统 (表 2)<sup>[11]</sup>。

**1.2.2 日本骨坏死研究会分型** 日本骨坏死研究会 (Japanese Investigation Committee, JIC) 分型系统是 20 世纪 80 年代后期开发的, 后于 2001 年修订<sup>[12]</sup>。该分型依据坏死位置相对于髋臼负重区域的位置确定, 是决定 NONFH 最终预后的重要因素之一 (表 3)。

**1.2.3 CT 侧位分型** 在 JIC 分型的基础上, 2023 年广州中医药大学第三附属医院 (广东省中医骨伤研究院) 提出基于 CT 影像, 根据坏死区在 CT 侧位上的位置将 JIC C1 型分为 5 个亚型 (图 1), 以进一步判断 JIC C1 型的预后<sup>[13]</sup>。

基金项目: 国家自然科学基金项目 (82274544, 82004392)

通讯作者: 何伟 E-mail: hw13802516062@126.com

王智勇 E-mail: 473937511@qq.com

表 1 非创伤性股骨头坏死诊断标准

诊断项目	具体表现
①髋关节 MRI	T1WI 显示股骨头内线性低信号包绕中低信号区域,或 T2WI 显示“双线征”
②临床特点	以髋部、臀部或腹股沟区的疼痛为主,髋关节内、外旋活动受限,偶伴有膝关节疼痛;有皮质类固醇类药物使用史、酗酒史或潜水员等职业史
③X 线片	髋关节正位及蛙式侧位片可见股骨头内密度不均匀,出现硬化带、囊性变或“新月征”,甚至出现股骨头塌陷或骨关节炎表现
④CT	可见股骨头“星芒征”紊乱、消失,甚至出现负重区骨小梁断裂,股骨头内出现囊性变

注:满足①即可确诊为非创伤性股骨头坏死;满足②③④中的 1 项即可高度怀疑非创伤性股骨头坏死,并行髋关节 MRI 进行确诊。

表 2 股骨头坏死国际骨微循环研究学会分期(2019 版)

分期	影像学表现	影像学描述
I 期	X 线片正常, MRI 有异常	MRI 可见坏死区域周围有低信号带围绕,骨扫描可见冷点, X 线片无明显变化
II 期	X 线片、MRI 均有异常	X 线片或 CT 可见股骨头内骨硬化、局部骨质疏松或囊性变,但无软骨下骨折、坏死区域骨折或股骨头塌陷
III 期	X 线片或 CT 显示软骨下骨折	X 线片或 CT 可见软骨下骨折、坏死区域骨折和(或)股骨头塌陷
III A 期(早期)		股骨头塌陷 ≤2 mm
III B 期(晚期)		股骨头塌陷 >2 mm
IV 期	X 线片提示骨关节炎表现	X 线片可见髋骨关节炎表现:关节间隙变窄、髋臼改变及破坏

表 3 股骨头坏死日本骨坏死研究会分型

分型	影像学表现
A 型	病变占据股骨头负重部分的内侧 1/3 或更少
B 型	病变占据股骨头负重部分的内侧 2/3 或更少
C1 型	病变占据股骨头负重部分的内侧 2/3 以上,但病变不超过髋臼边缘
C2 型	病变向外侧延伸到,甚至超过髋臼边缘

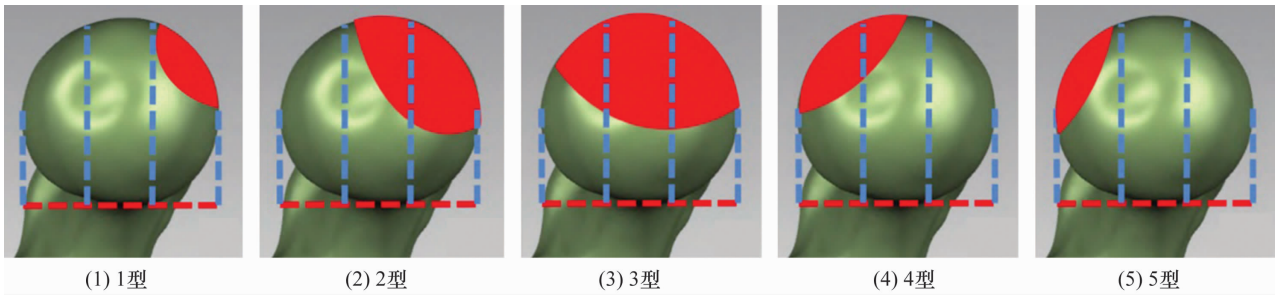


图 1 股骨头坏死 CT 侧位分型

注:在矢状面将股骨头均分为前、中、后 3 部分,根据坏死区域(红色)累及部位分为 5 型;(1)1 型累及股骨头前方,(2)2 型累及股骨头前方、中部,(3)3 型累及股骨头前方、中部、后方,(4)4 型累及股骨头中部、后方,(5)5 型累及股骨头后方。

1.3 股骨头塌陷预测

1.3.1 分期、分型的意义与局限 上述分期、分型方法主要用于评估 NONFH 的坏死特点及预后。一般认为,股骨头塌陷是 NONFH 进展的关键时间点,在塌陷前(ARCO I、II 期),股骨头的形状保持原有状态,表面软骨无明显损伤;在塌陷后(ARCO III、IV 期),因软骨失去软骨下骨支撑而出现褶皱变形,且失去软骨下骨来源的血供营养,导致软骨加速退变<sup>[14]</sup>。JIC 分型

及 CT 侧位分型,分别从股骨头的正位、侧位评估了坏死区域在股骨头的位置。既往研究认为,JIC A、B 型的预后较好,C2 型预后最差,C1 型介于二者之间<sup>[12]</sup>;CT 侧位分型中,3 型塌陷风险最高,4、5 型塌陷风险低,1、2 型塌陷风险介于二者之间。然而,上述分期、分型仍不足以应对 NONFH 的复杂性<sup>[13]</sup>。

1.3.2 “围塌陷期”理论与前/外侧保留角 在临床实践中,ARCO 分期无法界定软骨下骨已出现微骨

折,但股骨头外形尚完整的时期。该时期患者即开始出现髋关节疼痛症状,可能出现股骨头内骨髓水肿,且软骨下骨微骨折也可导致软骨早期退变。因此,该阶段往往是塌陷的前兆。很多临床医生会根据单一的正位 X 线片表现,判断此时期为 ARCO II 期,但该时期与 II 期已有本质区别<sup>[4]</sup>。为强调这一时期的特殊性,“围塌陷期”理论被提出,是指受累股骨头从将要塌陷(开始出现疼痛症状、影像学可能出现软骨下骨折、MRI 可能出现骨髓水肿)到塌陷早期(疼痛时间 <6 个月)的阶段,该阶段被认为是 NONFH 最后的治疗窗口期,此时期以后软骨已经有不可逆的退变,预后不佳<sup>[7]</sup>。X 线检查是临床实用性最高的评估股骨头塌陷状态的方法,但单纯髋关节正位片在评估塌陷情况方面存在很大的局限性,而髋关节蛙式侧位片对此则有更高的敏感性和准确性。因此,在患者长期随访期间,在没有 CT 检查条件的情况下,建议同时进行髋关节正位及蛙式侧位 X 线片检查,以更好地评估塌陷情况<sup>[15-16]</sup>。

此外,JIC C1 型 NONFH 的预后也无法准确判断。C1、C2 型患者的数量分别约占 JIC 所有分型的 35% 和 31%;根据临床观察,C2 型预后普遍较差,但 C1 型的预后个体差异较大。这种差异可能与坏死区域占负重区域的比例有关<sup>[17]</sup>。为此,前侧保留角及外侧保留角(图 2)被提出用于精确评估坏死位置对预后的影响,研究结果提示这两个角的大小与塌陷率均呈负相关<sup>[18]</sup>。

## 2 鉴别诊断

由于 NONFH 早期症状不典型,多为髋或膝关节周围的疼痛,而不仅局限于髋部,加之临床医生经验

不足、患者未予重视等原因,使得 NONFH 早期易被误诊为腰椎间盘突出症(lumbar disc herniation, LDH)、髋骨关节炎(hip osteoarthritis, HOA)等其他常见疾病<sup>[19]</sup>。此外,其他髋关节疾病(如发育性髋关节发育不良、髋部肿瘤等)也常被误诊为 NONFH。为更具临床实用性,共识从以下两个角度对该病的鉴别诊断进行阐述。

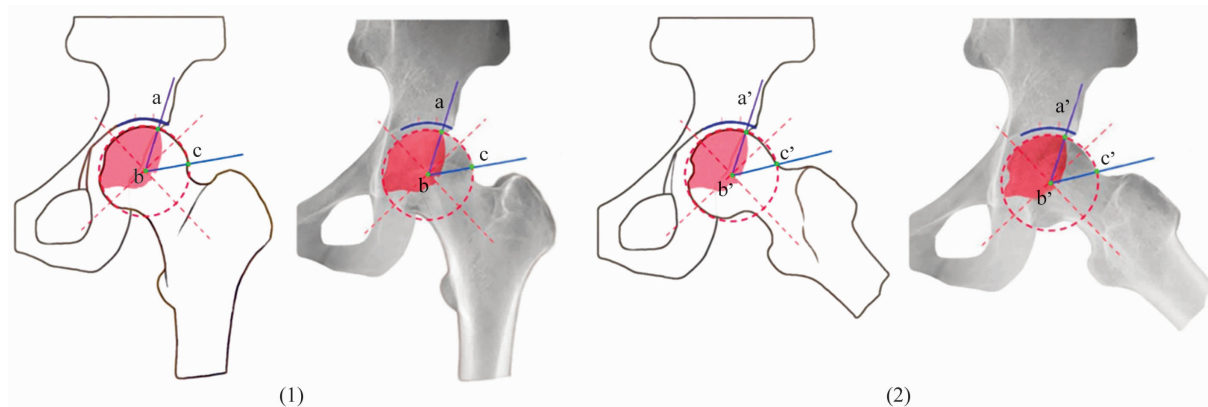
### 2.1 症状性鉴别诊断

NONFH 常以髋部疼痛为主要症状,疼痛可放射至腹股沟、大腿前部或膝关节,并在负重或活动时加重,休息后有所缓解。早期症状不明显,部分患者可能仅表现为髋部轻微不适或疲劳感。随着病情进展,髋关节活动逐渐受限,尤其是内旋和外展活动明显受限,应与 LDH、HOA 等疾病相鉴别。

**2.1.1 LDH** NONFH 误诊为 LDH 的概率最高。LDH 主要表现为腰痛,疼痛常沿坐骨神经分布,放射至臀部、大腿后部、小腿和足部,患者常有咳嗽、打喷嚏或用力排便时疼痛加重的经历,疼痛在休息时可缓解。LDH 患者还可能出现下肢麻木、无力或感觉异常,严重时伴有马尾综合征的症状,如大小便失禁。通过这些临床症状的差异,可以有效区分 NONFH 和 LDH。

**2.1.2 HOA** 虽然两者都有髋部疼痛和活动受限的表现,但 NONFH 的疼痛在病程早期可能较为隐匿,内旋和外展活动受限明显;而 HOA 的疼痛更为持续,并有晨僵的特点。不推荐仅从临床症状上鉴别二者,还应结合影像学表现进行鉴别诊断。

此外,股骨头骨髓水肿、髋关节滑膜炎、膝骨关节炎等也在临床症状上与 NONFH 有相似之处,但均应



(1)(2)分别为正位 X 线片上的股骨头外侧保留角和蛙式侧位 X 线片上的股骨头前侧保留角;点 a 和 a' 为坏死区的侧边界,点 b 和 b' 为股骨头的中心,点 c 和 c' 为股骨头与股骨颈的交界处。

图 2 股骨头前侧保留角及外侧保留角

考虑结合影像学表现进行鉴别诊断。

## 2.2 影像学鉴别诊断

在 NONFH 的诊疗过程中,影像学检查是非常重要的环节。以下是针对几种常见疾病与 NONFH 的影像学鉴别诊断。

**2.2.1 HOA** NONFH 与 HOA 的鉴别要点在于股骨头在关节间隙尚好的情况下是否出现塌陷。在影像学上,HOA 主要表现为关节间隙变窄、关节边缘骨赘形成及软骨下骨硬化,HOA 在关节间隙尚存的情况下通常不会出现股骨头内囊性变及塌陷。ONFH 晚期也可进展为 HOA,但此时股骨头大多已出现了严重的塌陷,据此可与 HOA 鉴别。

**2.2.2 髋关节滑膜炎** 髋关节滑膜炎通常发生在儿童和青少年,表现为急性髋关节疼痛和跛行,影像学检查主要依靠超声和 MRI;超声显示关节腔积液,而 MRI 显示滑膜增厚和髋关节腔积液。这与 NONFH 的表现有所不同,后者 MRI T1WI 显示股骨头内线性低信号包绕中低信号区域,或 T2WI 显示“双线征”。

**2.2.3 髋关节感染性病变** 常见的髋关节感染性病变有化脓性髋关节炎和髋关节结核。化脓性髋关节炎通常伴有发热、关节红肿热痛等较明显的急性炎症症状,较易鉴别。NONFH 尤其需要与髋关节结核相鉴别。在影像学上,髋关节结核的特征表现包括关节间隙狭窄、软组织肿胀、关节面不规则及破坏、骨质疏松和冷脓肿。此外,髋关节结核常伴有全身症状,如发热、盗汗和体质量减轻,MRI 显示的炎症和坏死范围更为广泛。

**2.2.4 髋关节肿瘤** NONFH 也需要与髋关节周围的良性和恶性肿瘤进行鉴别。良性肿瘤,如骨囊肿,在 X 线和 MRI 上表现为边界清晰的囊性病变;恶性肿瘤,如骨肉瘤,表现为边界不清、骨质破坏和软组织肿块。MRI 上肿瘤的增强特征和周围软组织的侵袭性改变,与 NONFH 的股骨头内信号改变和股骨头塌

陷有明显区别。

通过从临床症状及影像学特征角度鉴别诊断,可以有效提高诊断 NONFH 的准确性。影像学检查应结合临床症状和病史,以达到最好的鉴别诊断效果。

## 3 中医辨证分型

关于 ONFH 中医证型的研究较多,但各研究之间的辨证分型缺乏统一性。2019 年由中华中医药学会制定的《股骨头坏死中医辨证标准(2019 年版)》,将 ONFH 分为气滞血瘀、痰瘀阻络、经脉痹阻、肝肾亏虚 4 种证型(表 4)<sup>[20]</sup>。综合各证型患者的证候,多具备“血瘀证”的特点,因此有研究提出“血瘀证”贯穿于 ONFH 的发展过程<sup>[21-22]</sup>。

## 4 治疗

### 4.1 非手术保髋方法

**4.1.1 限制性负重** 推荐意见 1:建议将限制性负重作为其他保髋方式的辅助手段,应用于 JIC C1、C2 型,ARCO I ~ III 期的 NONFH 患者(推荐强度:强;证据等级:C)。

在 NONFH 的保髋治疗策略中,限制性负重作为一种辅助治疗手段,其重要性不容忽视。NONFH 的骨修复处在新旧骨交替的过程中,可承受应力降低,下肢负重会增加股骨头微骨折的风险,限制性负重有利于股骨头内的修复<sup>[23]</sup>。临床上会根据患者的具体情况,制定个性化方案,包括使用辅助行走工具、调整步态、限制体质量增加等,提高患者在保髋治疗过程中的依从性以及舒适感。

一项 Meta 分析研究表明,限制性负重可以有效地控制 NONFH 的病情发展,对于早期 NONFH 患者,采用限制性负重辅助治疗可避免股骨头塌陷或延缓股骨头塌陷的时间,提高生活质量<sup>[24]</sup>。但是,对于 JIC A、B 型的患者,其坏死位置仅累及负重区的一部分,股骨头仍有充分的正常骨质提供力学支撑,因此

表 4 股骨头坏死中医辨证标准(2019 年版)

证型	主症	次症
气滞血瘀	①髋部疼痛,痛如针刺,痛处固定;②关节活动受限	①面色暗滞;②胸胁胀满疼痛;③舌紫/青/暗或有瘀斑;④脉弦或涩
痰瘀阻络	①髋部疼痛,或有静息痛;②关节沉重	①胸脘满闷;②形体肥胖;③舌胖大苔白腻,或舌紫/青/暗或有瘀斑;④脉弦涩/滑,或脉沉涩/滑
经脉痹阻	①髋痛至膝,动则痛甚;②关节屈伸不利	①倦怠肢乏;②周身酸楚;③舌暗或紫;④脉涩而无力
肝肾亏虚	①髋部疼痛,下肢畏寒;②下肢僵硬,行走无力	①腰膝酸软;②下肢痿软无力;③头晕或健忘;④舌淡苔白;⑤脉沉而无力

注:具备主症 2 项与次症 1 项,或主症 1 项与次症 2 项即可判定为对应证型。

限制性负重仅推荐用于 JIC C1、C2 型的患者。此外, ARCO IV 期患者已存在不可逆的骨关节炎改变, 限制性负重对延缓疾病进展已无意义。除减少股骨头承受的应力以外, 促进坏死区域的修复也是治疗的重点, 因此限制性负重需要与其他治疗方法(如药物治疗、物理治疗、保髋手术等)联合应用, 以达到最佳的治疗效果。

综上所述, 限制性负重需结合其他保髋治疗方式, 以提高保髋治疗的成功率。但由于 ONFH 的病程长, 长期扶拐等限制性负重方法对患者的生活质量有很大影响。未来随着生物力学、材料学、工程学等多学科交叉融合的发展, 有望开发出新的限制性负重方法应用于 NONFH 的治疗中。

**4.1.2 药物治疗** 推荐意见 2: 对 ARCO I ~ III 期的 NONFH 患者, 可以采取特定中药治法进行治疗(推荐强度: 强; 证据等级: C)。

多项研究显示, 中药在 ONFH 的治疗中具有良好的疗效。一项大样本(1190 例)病例对照研究显示, 经中药治疗的患者较未经中药治疗的患者关节置换率明显降低(18.2% vs 25.4%, 平均随访时间 5.00 年 vs 3.57 年), 但该研究纳入的中药种类较多, 未对具体中药单独评估其疗效<sup>[25]</sup>。一项应用活血通络胶囊配合个性化限制性负重治疗无症状 ONFH 的研究显示, 患者的疼痛发生率和塌陷进展率明显低于既往文献中使用其他中药的患者(疼痛发生率: 8.5% vs 38.3%; 塌陷进展率: 22.0% vs 32.1%)<sup>[6-7]</sup>。另一项纳入 11 项研究的 Meta 分析提示, 中药作为保髋手术的辅助治疗方法可明显减轻患者的疼痛症状, 改善髋关节功能<sup>[26]</sup>。此外, 尚有多项 Meta 分析提示中药治疗 NONFH 具有良好疗效<sup>[27-28]</sup>。但由于 ARCO IV 期患者髋关节已有不可逆的骨关节炎改变, 故在该阶段不推荐中药治疗。

推荐意见 3: 部分西药治疗可降低 NONFH 的塌陷率, 但双膦酸盐类药物未见明显疗效(推荐强度: 弱; 证据等级: 极低)。

有关双膦酸盐类药物治疗 ONFH 的研究较多, 多项 Meta 分析显示其在延缓股骨头塌陷和关节置换、减少症状方面未见明显疗效<sup>[29-31]</sup>。针对其他药物治疗 NONFH 的临床研究证据相对较少, 且多用于手术的辅助治疗, 仅少数研究涉及其作为主要治疗手段的疗效。一项小样本(40 髋)研究提示, 特立帕肽较阿

伦膦酸钠显著降低了股骨头塌陷率(33.3% vs 59.1%, 平均随访时间 18.7 个月)<sup>[32]</sup>。此外, 辛伐他汀、低分子肝素等也被用于治疗 ONFH。一项小样本(58 髋)研究显示, 辛伐他汀可明显降低多孔髓芯减压治疗 ONFH 后的股骨头塌陷进展率(16.0% vs 38.5%, 平均随访时间 3 年)<sup>[33]</sup>。一些病例系列研究提示, 低分子肝素、血管扩张药等可延缓 ONFH 进展<sup>[34-35]</sup>。但以上研究的样本量均较少, 且证据等级均较低。

**4.1.3 物理治疗** 推荐意见 4: 对 ARCO I ~ III 期的 NONFH 患者, 可采用体外冲击波、高压氧等物理治疗(推荐强度: 强; 证据等级: C)。

体外冲击波是通过高速运动、振动等快速压缩介质从而聚集能量的一种具有力学特性的声波, 其生物学效应包括消炎止痛、促进粘连组织松解、促进受损组织修复、扩张血管和促进血管再生等。一项系统评价提示, 体外冲击波治疗可明显减轻 ONFH 疼痛症状, 而且对髋关节功能有一定改善作用, 但该系统评价纳入的研究均为病例系列研究, 证据质量较低<sup>[36]</sup>。一项前瞻性临床研究对 36 例 ARCO I ~ III 期单侧 ONFH 患者进行了 24 个月随访, 证实体外冲击波治疗能延缓 ARCO I、II 期的 ONFH 进展、缓解疼痛, 但对 III 期患者作用有限<sup>[37]</sup>。一项大样本(528 髋)病例系列研究提示, 体外冲击波可缓解 ARCO I ~ III 期 ONFH 患者的骨髓水肿和疼痛症状, 并改善髋关节功能<sup>[38]</sup>。

高压氧治疗是指在 2 ~ 2.5 个大气压的高压环境下吸入纯氧的持续治疗。纳入多项观察性研究的系统评价提示, 高压氧治疗 ONFH 的有效率高达 89%; 但纳入研究缺乏对照组, 证据质量较低<sup>[39-40]</sup>。

## 4.2 保髋手术

**4.2.1 髓芯减压术** 推荐意见 5: 不推荐单纯使用髓芯减压治疗 NONFH(推荐强度: 强; 证据等级: D)。

目前已经有多项系统评价报道了单纯髓芯减压治疗 NONFH 的疗效。一项纳入 20 项观察性研究的 Meta 分析提取了 1134 髋的数据(约 80% 为早期 NONFH), 经单纯髓芯减压治疗后, 38% 的髋关节平均 26 个月后即进行了髋关节置换术<sup>[41]</sup>。另一项 Meta 分析纳入 5 项病例对照研究, 发现髓芯减压较对照组在髋关节存活率及活动评分上均未见明显提升<sup>[42]</sup>。不同研究对单纯髓芯减压的疗效报道缺乏一



致性<sup>[43]</sup>,在尚未明确手术适应证的情况下,不推荐单纯使用髓芯减压治疗 NONFH。

**4.2.2 不带血供的植骨术** 推荐意见 6:对 ARCO II、III 期,CT 侧位分型为 2、3 型的 JIC C1 型及 JIC C2 型 NONFH 患者,推荐采用不带血供的植骨术治疗(推荐强度:强;证据等级:C)。

不带血供的植骨术,根据植骨入路分为 Phemister 植骨(经大转子植骨)<sup>[44-45]</sup>、Lightbulb 植骨(头颈交界处植骨)<sup>[46-47]</sup>、Trapdoor 植骨(经股骨头活门板植骨)<sup>[48]</sup>,根据植骨类型分为自体或异体腓骨移植、髂骨瓣移植、大转子骨瓣移植及胫骨移植。一项平均随访 14 年的研究表明,Phemister 植骨术后保髋的成功率为 65.5%<sup>[49]</sup>。另一项研究采用 Phemister 植骨术进行同种异体骨打压植骨治疗 NONFH,8 年髋关节生存率为 91.2%;同时,该研究表明年龄 < 40 岁、术前髋关节疼痛时间 < 12 个月、股骨头塌陷 < 2 mm、股骨头外侧壁完整的 NONFH 患者适用于该术式<sup>[45]</sup>。此外,尚有多项研究均证实了不带血供的植骨术治疗 NONFH 的疗效<sup>[46-47,50-52]</sup>。

以上研究结果表明,不带血供的植骨术是一种安全有效的 ONFH 治疗方法,目前使用最广泛的植骨方式为 Phemister 植骨及 Lightbulb 植骨,主要适用于股骨头轻度塌陷及未塌陷阶段;结合 JIC 分型及 CT 侧位分型,建议 JIC C2 型或 CT 侧位分型为 2、3 型的 JIC C1 型患者采用不带血供的植骨术治疗。

**4.2.3 带血供的植骨术** 推荐意见 7:对于 JIC C2 型或疼痛时间 > 6 个月的 JIC C1 型 NONFH 患者,在术者手术技术足够熟练的前提下,可考虑采用带血供的植骨术治疗(推荐强度:弱;证据等级:D)。

带血供的植骨术是一种重要的治疗方法,包括带血供的腓骨植骨、大转子骨瓣植骨及各种带肌肉蒂骨瓣植骨等<sup>[53-56]</sup>。有研究对 26 例接受带血供的腓骨植骨术的患者平均随访 7.6 年,结果显示 93.8% 的塌陷前股骨头末次随访时的 Harris 髋关节评分 > 80 分,85.8% 的塌陷后股骨头也达到同样的疗效<sup>[55]</sup>。带血供的植骨术的疗效已在多项研究中得到了验证,但这种技术也存在一些明显的缺点。第一,手术技术难度大、耗时长,通常需要 2 组手术团队协作手术数小时;第二,该手术存在血管吻合处长期通畅性和移植物活性降低的风险;第三,存在发生供区并发症的风险,如腓神经损伤、踝关节不稳和步态改变等,发生率可达

13% ~ 20%<sup>[57-58]</sup>。尽管带血供的植骨术在某些情况下具有良好的疗效,但其技术复杂性和潜在风险需在临床应用中仔细权衡。因此,仅建议对 JIC C2 型或疼痛时间 > 6 个月(软骨退变可能较重)的 C1 型患者,且术者手术技术足够熟练的情况下推荐使用。

**4.2.4 截骨术** 推荐意见 8:对于 ARCO II、III 期, JIC C1、C2 型,坏死体积小于 2/3 的 NONFH 患者,在术者手术技术足够熟练的前提下,可使用股骨近端旋转截骨术或转子间内翻截骨术治疗(推荐强度:弱;证据等级:D)。

截骨术的目的是通过改变股骨头的负重部位来减轻坏死区域的应力,从而避免坏死区域塌陷。常用的截骨术包括转子间内翻截骨术和股骨近端旋转截骨术,前者主要在欧洲应用<sup>[59]</sup>,而后者在日本较为常见<sup>[60]</sup>。尽管截骨术在某些情况下具有较好的疗效,但其适应证和疗效与坏死区域的大小和位置等因素有关;进一步的研究表明,截骨术对早期坏死且坏死区域较小的患者效果较好,而对坏死区域较大的患者效果有限<sup>[59-60]</sup>。此外,该手术难度大、术后恢复期长、术后出现并发症风险较其他保髋手术高,可能增加后续髋关节置换术的难度。因此,相较不带血供的植骨术,截骨术在保髋疗效上无明显优势。

**4.2.5 多孔钽棒等新材料支撑** 推荐意见 9:对于 ARCO I、II 期, JIC C1、C2 型的 NONFH 患者,多孔钽棒支撑可能会获得较好的中期临床疗效(推荐强度:弱;证据等级:C)。

多孔钽棒是一种具有高生物相容性和高孔隙率的材料,理论上可提供良好的结构支持,并允许骨组织生长。髓芯减压结合钽棒支撑可为坏死区域提供力学支撑,但其临床疗效却存在一定争议<sup>[61-62]</sup>。在一项研究中,104 例 ARCO II、III 期患者在接受钽棒支撑治疗后平均随访 43 个月,其髋关节生存率为 53%,且钽棒的植入会增加后续髋关节置换术的难度,这使得该治疗方式在临床应用中逐渐减少<sup>[63]</sup>。因此,钽棒在早期 ONFH 的治疗中可能具有一定的疗效,但其长期疗效和安全性仍需进一步研究。

**4.2.6 术中生物制剂辅助治疗** 推荐意见 10:在进行不带血供的植骨术或带血供的植骨术治疗 NONFH 的基础上,可考虑选择联合干细胞、富血小板血浆、骨形态发生蛋白等生物制剂以促进骨坏死修复进程(推

荐强度:弱;证据等级:B)。

生物制剂在 NONFH 治疗中的应用主要集中在干细胞和生长因子的使用。近年来,干细胞治疗作为一种新兴的治疗手段,已在延缓病情进展和促进股骨头修复方面显示出较大潜力<sup>[64-65]</sup>,常用于不带血供的植骨术的辅助治疗。Hernigou 等<sup>[66]</sup>于 2002 年首次报道了使用自体浓缩骨髓移植联合髓芯减压术治疗 NONFH。此后,许多研究使用了各种类型的干细胞治疗,结果提示干细胞治疗组的影像学进展率和全髋关节置换率均明显降低<sup>[67-68]</sup>。但由于其只能起到促进骨坏死修复的作用,对于 ARCO III 期以上的晚期 NONFH,干细胞的疗效并不理想<sup>[68]</sup>。与干细胞类似,生长因子如骨形态发生蛋白、富血小板血浆也在 ONFH 的治疗中显示出一定的应用前景,但其应用仍需进一步研究以评估其长期疗效和安全性<sup>[69-70]</sup>。

综上所述,生物制剂在 ONFH 的治疗中显示出一定的潜力,但需要与植骨术结合才能得到稳定的力学环境,促进骨坏死修复,故仅推荐在不带血供的植骨术或带血供的植骨术治疗的基础上应用。

#### 4.3 人工关节置换

推荐意见 11:对 ARCO IV 期,且年龄 >55 岁或症状严重影响生活的患者,可选择人工关节置换术治疗(共识意见)。

人工关节置换可有效、快速缓解疼痛、提高髋关节功能,是 NONFH 塌陷晚期的有效治疗方法,但对于年轻患者,应充分考虑患者的年龄、职业、体重、骨质条件等因素,充分告知假体预期使用寿命及日后可能需要翻修等事项。

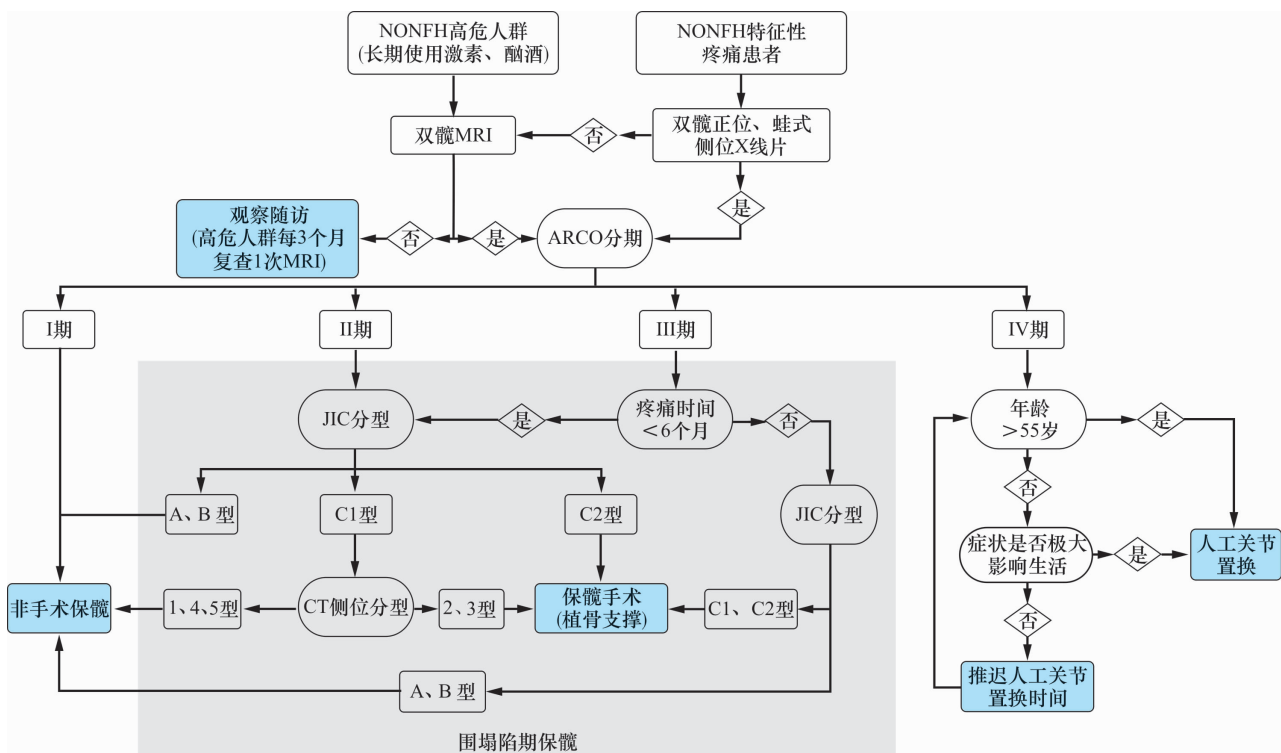
### 5 NONFH 诊疗流程

NONFH 诊疗流程见图 3。

### 6 编制说明

#### 6.1 证据质量与推荐强度分级

指南制定工作组对纳入的随机对照试验文献采用 Cochrane 协作组推荐的偏倚风险评估工具(ROB2.0)进行评价,对系统评价及 Meta 分析采用 AMSTARII 工具进行质量评价。参照目前国际通用的评价证据体的 GRADE 系统,指南制定工作组对证据进行检验并讨论其与临床问题的符合程度后,形成证据级别与推荐强度<sup>[71]</sup>。



NONFH 为非创伤性股骨头坏死,ARCO 为国际骨微循环研究学会,JIC 为日本骨坏死研究会。

图 3 非创伤性股骨头坏死诊疗流程图

## 6.2 利益冲突声明

所有参与共识制定的专家及工作人员均签署利益冲突声明,均不存在与本共识相关的利益冲突。

## 参考文献

- [1] MONT M A, SALEM H S, PIUZZI N S, et al. Nontraumatic osteonecrosis of the femoral head: where do we stand today?: a 5-year update [J]. *J Bone Joint Surg Am*, 2020, 102(12): 1084 – 1099.
- [2] ZHAO D W, YU M, HU K, et al. Prevalence of nontraumatic osteonecrosis of the femoral head and its associated risk factors in the Chinese population: results from a nationally representative survey [J]. *Chin Med J (Engl)*, 2015, 128(21): 2843 – 2850.
- [3] Microsurgery Department of the Orthopedics Branch of the Chinese Medical Doctor Association, Group from the Osteonecrosis and Bone Defect Branch of the Chinese Association of Reparative and Reconstructive Surgery, Microsurgery and Reconstructive Surgery Group of the Orthopedics Branch of the Chinese Medical Association. Chinese guideline for the diagnosis and treatment of osteonecrosis of the femoral head in adults [J]. *Orthop Surg*, 2017, 9(1): 3 – 12.
- [4] 王景霞, 陈卫衡, 陈绍红, 等. 基于“异病同治”理论探讨恒古骨伤愈合剂在 4 种骨伤科疾病治疗中的应用 [J]. *中医正骨*, 2021, 33(3): 34 – 39.
- [5] LI Z R, CHENG L M, WANG K Z, et al. Herbal Fufang Xian Ling Gu Bao prevents corticosteroid-induced osteonecrosis of the femoral head—a first multicentre, randomised, double-blind, placebo-controlled clinical trial [J]. *J Orthop Translat*, 2018, 12: 36 – 44.
- [6] WEI Q S, HONG G J, YUAN Y J, et al. Huo Xue Tong Luo capsule, a vasoactive herbal formula prevents progression of asymptomatic osteonecrosis of femoral head: a prospective study [J]. *J Orthop Translat*, 2019, 18: 65 – 73.
- [7] 魏秋实, 何伟, 张庆文, 等. 围塌陷期股骨头坏死不同影像学表现研究 [J]. *中国修复重建外科杂志*, 2021, 35(9): 1105 – 1110.
- [8] CUMPSTON M S, MCKENZIE J E, WELCH V A, et al. Strengthening systematic reviews in public health: guidance in the Cochrane handbook for systematic reviews of interventions, 2nd edition [J]. *J Public Health (Oxf)*, 2022, 44(4): e588 – e592.
- [9] SHAO S C, KUO L T, HUANG Y T, et al. Using grading of recommendations assessment, development, and evaluation (GRADE) to rate the certainty of evidence of study outcomes from systematic reviews: a quick tutorial [J]. *Dermatologica Sinica*, 2023, 41(1): 3 – 7.
- [10] ANDO W, SAKAI T, FUKUSHIMA W, et al. Japanese Orthopaedic Association 2019 guidelines for osteonecrosis of the femoral head [J]. *J Orthop Sci*, 2021, 26(1): 46 – 68.
- [11] YOON B H, MONT M A, KOO K H, et al. The 2019 revised version of Association Research Circulation Osseous staging system of osteonecrosis of the femoral head [J]. *J Arthroplasty*, 2020, 35(4): 933 – 940.
- [12] SUGANO N, ATSUMI T, OHZONO K, et al. The 2001 revised criteria for diagnosis, classification, and staging of idiopathic osteonecrosis of the femoral head [J]. *J Orthop Sci*, 2002, 7(5): 601 – 605.
- [13] LIN T, ZHANG W, HE X, et al. Lateral classification system predicts the collapse of JIC type C1 nontraumatic osteonecrosis of the femoral head: a retrospective study [J]. *BMC Musculoskelet Disord*, 2023, 24(1): 757.
- [14] MAGNUSSEN R A, GUILAK F, VAIL T P. Articular cartilage degeneration in post-collapse osteonecrosis of the femoral head. Radiographic staging, macroscopic grading, and histologic changes [J]. *J Bone Joint Surg Am*, 2005, 87(6): 1272 – 1277.
- [15] WEI Q S, HE M C, HE X M, et al. Combining frog-leg lateral view may serve as a more sensitive X-ray position in monitoring collapse in osteonecrosis of the femoral head [J]. *J Hip Preserv Surg*, 2022, 9(1): 10 – 17.
- [16] YANG F, DENG X, XIN P, et al. The value of the frog lateral view radiograph for detecting collapse of femur head necrosis: a retrospective study of 1001 cases [J]. *Front Med (Lausanne)*, 2022, 9: 811644.
- [17] 杨帆. 基于“血瘀”理论探索股骨头坏死 CT 下低密度影改变的病理特点及与预后的关系 [D]. 广州: 广州中医药大学, 2021.
- [18] WEI Q S, LI Z Q, HONG Z N, et al. Predicting collapse in osteonecrosis of the femoral head using a new method: preserved angles of anterior and lateral femoral head [J]. *J Bone Joint Surg Am*, 2022, 104(Suppl 2): 47 – 53.
- [19] 王秋霞, 史传道, 张高魁, 等. 基于股骨头坏死数据库分析成人股骨头坏死误诊相关因素 [J]. *临床误诊误治*, 2020, 33(2): 4 – 9.
- [20] 中华中医药学会. 股骨头坏死中医辨证标准 (2019 年版) [J]. *中医正骨*, 2019, 31(6): 1 – 2.
- [21] 乌日莎娜, 沈莹娜, 袁颖嘉, 等. 基于“瘀去、新生、骨合”理论从细胞层面探讨祛瘀、活血及补肾中药治疗股骨头坏死的作用机制 [J]. *中医正骨*, 2022, 34(4): 61 – 63.
- [22] 沈莹娜, 何晓铭, 赵雄, 等. 关于“血瘀证是股骨头坏死主要证候”的调查研究 [J]. *中医正骨*, 2022, 34(4): 25 – 29.



- [23] 田佳庆,何敏聪,韦雨柔,等. 激素性股骨头坏死囊性变分布规律及病理特点[J]. 中国组织工程研究, 2023, 27(31):4996-5001.
- [24] CHEN W H, GUO W X, LI J X, et al. Application of protective weight-bearing in osteonecrosis of the femoral head: a systematic review and meta-analysis of randomized controlled trials and observational studies [J]. Front Surg, 2022, 9:1000073.
- [25] YEH Y A, CHIANG J H, WU M Y, et al. Association of traditional Chinese medicine therapy with risk of total hip replacement in patients with nontraumatic osteonecrosis of the femoral head: a population-based cohort study[J/OL]. Evid Based Complement Alternat Med, 2019 [2024-07-01]. <https://pubmed.ncbi.nlm.nih.gov/30915147>.
- [26] ZHANG Q, YANG F, CHEN Y, et al. Chinese herbal medicine formulas as adjuvant therapy for osteonecrosis of the femoral head: a systematic review and meta-analysis of randomized controlled trials [J]. Medicine (Baltimore), 2018, 97(36):e12196.
- [27] YU T, ZHANG Z, XIE L, et al. The influence of traditional Chinese medicine constitutions on the potential repair capacity after osteonecrosis of the femoral head [J]. Complement Ther Med, 2016, 29:89-93.
- [28] OUYANG W, MENG Y, GUO G, et al. Efficacy and safety of traditional Chinese medicine in the treatment of osteonecrosis of the femoral head [J]. J Orthop Surg Res, 2023, 18(1):600.
- [29] YUAN H F, GUO C A, YAN Z Q. The use of bisphosphonate in the treatment of osteonecrosis of the femoral head: a meta-analysis of randomized control trials [J]. Osteoporos Int, 2016, 27(1):295-299.
- [30] LI D, YANG Z, WEI Z, et al. Efficacy of bisphosphonates in the treatment of femoral head osteonecrosis: a PRISMA-compliant meta-analysis of animal studies and clinical trials[J]. Sci Rep, 2018, 8(1):1450.
- [31] 马乐,魏秋实,肖欢,等. 双膦酸盐治疗股骨头坏死疗效及安全性 Meta 分析[J]. 中国骨与关节损伤杂志, 2023, 38(8):798-802.
- [32] ARAI R, TAKAHASHI D, INOUE M, et al. Efficacy of teriparatide in the treatment of nontraumatic osteonecrosis of the femoral head: a retrospective comparative study with alendronate[J]. BMC Musculoskelet Disord, 2017, 18(1):24.
- [33] YIN H, YUAN Z, WANG D. Multiple drilling combined with simvastatin versus multiple drilling alone for the treatment of avascular osteonecrosis of the femoral head: 3-year follow-up study [J]. BMC Musculoskelet Disord, 2016, 17(1):344.
- [34] WANG W, ZHANG N, GUO W, et al. Combined pharmacotherapy for osteonecrosis of the femoral head after severe acute respiratory syndrome and interstitial pneumonia: two and a half to fourteen year follow-up [J]. Int Orthop, 2018, 42(7):1551-1556.
- [35] FU W, LIU B, WANG B, et al. Early diagnosis and treatment of steroid-induced osteonecrosis of the femoral head [J]. Int Orthop, 2019, 43(5):1083-1087.
- [36] MEI J, PANG L, JIANG Z. The effect of extracorporeal shock wave on osteonecrosis of femoral head: a systematic review and meta-analysis [J]. Phys Sportsmed, 2022, 50(4):280-288.
- [37] TAN H, TANG P, CHAI H, et al. Extracorporeal shock wave therapy with imaging examination for early osteonecrosis of the femoral head: a systematic review [J/OL]. Int J Surg, 2024 [2024-07-01]. <https://pubmed.ncbi.nlm.nih.gov/38896858>.
- [38] GAO F, SUN W, LI Z, et al. High-energy extracorporeal shock wave for early stage osteonecrosis of the femoral head: a single-center case series [J/OL]. Evid Based Complement Alternat Med, 2015 [2024-07-01]. <https://pubmed.ncbi.nlm.nih.gov/26609311>.
- [39] UZUN G, MUTLUOGLU M, ERSEN O, et al. Hyperbaric oxygen therapy in the treatment of osteonecrosis of the femoral head: a review of the current literature [J]. Undersea Hyperb Med, 2016, 43(3):189-199.
- [40] PADERNO E, ZANON V, VEZZANI G, et al. Evidence-supported HBO therapy in femoral head necrosis: a systematic review and meta-analysis [J]. Int J Environ Res Public Health, 2021, 18(6):2888.
- [41] ANDRONIC O, WEISS O, SHOMAN H, et al. What are the outcomes of core decompression without augmentation in patients with nontraumatic osteonecrosis of the femoral head? [J]. Int Orthop, 2021, 45(3):605-613.
- [42] DENG W, WANG Z, ZHOU Y, et al. Does prior core decompression have detrimental effect on subsequent total hip arthroplasty for osteonecrosis of the femoral head: a systematic review and meta-analysis [J]. Orthop Traumatol Surg Res, 2020, 106(8):1553-1560.
- [43] ANDRONIC O, HINCAPIÉ C A, BURKHARD M D, et al. Lack of conclusive evidence of the benefit of biologic augmentation in core decompression for nontraumatic osteonecrosis of the femoral head: a systematic review [J]. Arthroscopy, 2021, 37(12):3537-3551.

- [44] PHEMISTER D B. Treatment of the necrotic head of the femur in adults[J]. *J Bone Joint Surg Am*, 1949, 31A(1): 55 – 66.
- [45] CHEN L, HONG G, HONG Z, et al. Optimizing indications of impacting bone allograft transplantation in osteonecrosis of the femoral head[J]. *Bone Joint J*, 2020, 102 – B(7): 838 – 844.
- [46] WU C T, KUO F C, YEN S H, et al. Impaction bone grafting augmented with a wire coil by the lightbulb technique for osteonecrosis of the femoral head[J]. *J Arthroplasty*, 2022, 37(10): 2063 – 2070.
- [47] LI D, SUN S, YANG Z, et al. Efficacy of modified lightbulb technique by percutaneous femoral neck-head fenestration combined with compacted artificial bone graft for treating precollapse osteonecrosis of the femoral head[J]. *J Arthroplasty*, 2023, 38(9): 1760 – 1766.
- [48] MONT M A, EINHORN T A, SPONSELLER P D, et al. The trapdoor procedure using autogenous cortical and cancellous bone grafts for osteonecrosis of the femoral head[J]. *J Bone Joint Surg Br*, 1998, 80(1): 56 – 62.
- [49] WU C T, YEN S H, LIN P C, et al. Long-term outcomes of Phemister bone grafting for patients with non-traumatic osteonecrosis of the femoral head[J]. *Int Orthop*, 2019, 43(3): 579 – 587.
- [50] YILDIZ C, ERDEM Y, KOCA K. Lightbulb technique for the treatment of osteonecrosis of the femoral head[J]. *Hip Int*, 2018, 28(3): 272 – 277.
- [51] EDMOND T, HAMEED D, OLSEN D, et al. Modified lightbulb non-vascularized bone grafting technique for osteonecrosis of the femoral head[J]. *Surg Technol Int*, 2023, 42: 1677.
- [52] YANG F, WEI Q, CHEN X, et al. Vascularized pedicle iliac bone grafts as a hip-preserving surgery for femur head necrosis: a systematic review[J]. *J Orthop Surg Res*, 2019, 14(1): 270.
- [53] ZHANG L, FAN Y, ZHANG Y, et al. Comparison of sartorius muscle-pedicle and circumflex iliac deep bone flap grafts in the treatment of early non-traumatic osteonecrosis of femoral head in young adults[J]. *Acta Orthop Traumatol Turc*, 2019, 53(4): 255 – 259.
- [54] ZHAO D, XIE H, XU Y, et al. Management of osteonecrosis of the femoral head with pedicled iliac bone flap transfer: a multicenter study of 2190 patients[J]. *Microsurgery*, 2017, 37(8): 896 – 901.
- [55] ÜNAL M B, CANSÜ E, PARMAKSIZOĞLU F, et al. Treatment of osteonecrosis of the femoral head with free vascularized fibular grafting: results of 7.6-year follow-up[J]. *Acta Orthop Traumatol Turc*, 2016, 50(3): 323 – 329.
- [56] CHO K J, PARK K S, YOON T R. Muscle pedicle bone grafting using the anterior one-third of the gluteus medius attached to the greater trochanter for treatment of Association Research Circulation Osseous stage II osteonecrosis of the femoral head[J]. *Int Orthop*, 2018, 42(10): 2335 – 2341.
- [57] BARLA M, POLIRSZTOK E, PELTIÉ E, et al. Free vascularised fibular flap harvesting in children: an analysis of donor-site morbidity[J]. *Orthop Traumatol Surg Res*, 2017, 103(7): 1109 – 1113.
- [58] HOUDEK M T, BAYNE C O, BISHOP A T, et al. The outcome and complications of vascularised fibular grafts[J]. *Bone Joint J*, 2017, 99-B(1): 134 – 138.
- [59] MONT M A, FAIRBANK A C, KRACKOW K A, et al. Corrective osteotomy for osteonecrosis of the femoral head[J]. *J Bone Joint Surg Am*, 1996, 78(7): 1032 – 1038.
- [60] OSAWA Y, SEKI T, MORITA D, et al. Total hip arthroplasty after transtrochanteric rotational osteotomy for osteonecrosis of the femoral head: a mean 10-year follow-up[J]. *J Arthroplasty*, 2017, 32(10): 3088 – 3092.
- [61] NADEAU M, SÉGUIN C, THEODOROPOULOS J S, et al. Short term clinical outcome of a porous tantalum implant for the treatment of advanced osteonecrosis of the femoral head[J]. *McGill J Med*, 2007, 10(1): 4 – 10.
- [62] VEILLETTE C J, MEHDIAN H, SCHEMITSCH E H, et al. Survivorship analysis and radiographic outcome following tantalum rod insertion for osteonecrosis of the femoral head[J]. *J Bone Joint Surg Am*, 2006, 88(Suppl 3): 48 – 55.
- [63] MA J, SUN W, GAO F, et al. Porous tantalum implant in treating osteonecrosis of the femoral head: still a viable option? [J]. *Sci Rep*, 2016, 6: 28227.
- [64] PENG P, WANG X, QIU C, et al. Extracellular vesicles from human umbilical cord mesenchymal stem cells prevent steroid-induced avascular necrosis of the femoral head via the PI3K/AKT pathway[J]. *Food Chem Toxicol*, 2023, 180: 114004.
- [65] HERNIGOU P, HOMMA Y, HERNIGOU J, et al. Mesenchymal stem cell therapy for bone repair of human hip osteonecrosis with bilateral match-control evaluation: impact of tissue source, cell count, disease stage, and volume size on 908 hips[J]. *Cells*, 2024, 13(9): 776.
- [66] HERNIGOU P, BEAUJEAN F. Treatment of osteonecrosis with autologous bone marrow grafting[J]. *Clin Orthop Relat Res*, 2002(405): 14 – 23.

- [67] ZHANG C, FANG X, HUANG Z, et al. Addition of bone marrow stem cells therapy achieves better clinical outcomes and lower rates of disease progression compared with core decompression alone for early stage osteonecrosis of the femoral head: a systematic review and meta-analysis [J]. J Am Acad Orthop Surg, 2020, 28(23): 973 – 979.
- [68] MAO L, JIANG P, LEI X, et al. Efficacy and safety of stem cell therapy for the early-stage osteonecrosis of femoral head: a systematic review and meta-analysis of randomized controlled trials [J]. Stem Cell Res Ther, 2020, 11(1): 445.
- [69] GUO G, OUYANG W, WANG G, et al. Clinical evaluation of platelet-rich plasma therapy for osteonecrosis of the femoral head: a systematic review and meta-analysis [J]. PLoS One, 2024, 19(5): e0304096.
- [70] ZHU H, SHI Z, CAI X, et al. The combination of PLLA/PLGA/PCL composite scaffolds integrated with BMP-2-loaded microspheres and low-intensity pulsed ultrasound alleviates steroid-induced osteonecrosis of the femoral head [J]. Exp Ther Med, 2020, 20(6): 126.
- [71] GUYATT G H, OXMAN A D, VIST G E, et al. GRADE: an emerging consensus on rating quality of evidence and strength of recommendations [J]. BMJ, 2008, 336(7650): 924 – 926.

## 共识起草单位及人员名单

### 主要起草单位:

广州中医药大学第三附属医院

### 负责人:

何伟(广州中医药大学第三附属医院)

### 执笔人(按姓氏笔画排序):

刘又文(河南省洛阳正骨医院/河南省骨科医院), 许鹏(西安交通大学附属红会医院), 何伟(广州中医药大学第三附属医院), 陆丽明(广州中医药大学), 童培建(浙江省中医院), 魏秋实(广州中医药大学第三附属医院)

### 主审人(按姓氏笔画排序):

陈卫衡(北京中医药大学第三附属医院), 赵德伟(大连大学附属中山医院)

### 讨论专家(按姓氏笔画排序):

王建伟(无锡市中医医院), 王春生(西安交通大学第二附属医院), 王健(南方医科大学南方医院), 王智勇(河南省洛阳正骨医院/河南省骨科医院), 韦标方(临沂市人民医院), 牛维(广东省中医院), 方锐(新疆维吾尔自治区中医医院), 邓攀(宝鸡市中医医院), 田天照(广州市中医医院), 邢丹(北京大学人民医院), 庄至坤(泉州市正骨医院), 刘文刚(广东省第二中医院), 刘宗超(西南医科大学附属中医医院), 刘保一(大连大学附属中山医院), 孙炜(深圳市第二人民医院), 杜斌(江苏省中医院), 李川(中国人民解放军联勤保障部队第九二〇医院), 李刚(山东省中医院), 李忠强(沈阳市骨科医院), 李勃(上海中医药大学附属岳阳中西医结合医院), 李晓明(河北省沧州中西医结合医院), 杨先腾(贵州省人民医院), 杨彬(日

照市中医医院), 肖欢(毕节市中医医院), 吴啸波(河北医科大学第三医院), 何帮剑(浙江省中医院), 何海军(中国中医科学院望京医院), 沈计荣(江苏省中医院), 张大光(吉林大学第一医院), 张庆文(广州中医药大学第三附属医院), 张颖(河南省洛阳正骨医院/河南省骨科医院), 陈雷雷(广州中医药大学第三附属医院), 陈镇秋(广州中医药大学第一附属医院), 林娜(中国中医科学院), 欧志学(桂林市中医医院龙胜分院), 周正新(安徽中医药大学第一附属医院), 周明旺(甘肃省中医院), 赵艳飞(河北省魏县中医院), 郝阳泉(西安交通大学附属红会医院), 侯德才(辽宁中医药大学附属医院), 宫云昭(辽宁中医药大学附属第二医院), 倘艳锋(河南省洛阳正骨医院/河南省骨科医院), 高大伟(中山市中医院), 高福强(中日友好医院), 郭永昌(郑州中医骨伤病医院), 梁倩倩(上海中医药大学附属龙华医院), 储小兵(浙江省中医院), 鲁超(西安交通大学附属红会医院), 曾平(广西中医药大学第一附属医院), 曾勤(东莞市中医院), 雷寿斌(毕节市中医医院), 詹红生(上海中医药大学附属曙光医院)

### 方法学专家(按姓氏笔画排序):

丁长海(南方医科大学珠江医院), 陆丽明(广州中医药大学), 陈新林(广州中医药大学)

### 秘书:

杨帆(广州中医药大学第三附属医院), 何敏聪(广州中医药大学第三附属医院), 洪志楠(广州中医药大学第三附属医院)

(收稿日期: 2024-08-15 本文编辑: 李晓乐)