原切口神经根管入路手术治疗腰椎间盘突出症术后复发腰痛

刘钊[1],刘昱[2]
(1.黑龙江中医药大学,黑龙江　哈尔滨　150040;
2.黑龙江中医药大学附属第一医院,黑龙江　哈尔滨　150040)

摘　要　目的:观察原切口神经根管入路手术治疗腰椎间盘突出症术后复发腰痛的临床疗效和安全性。**方法:**2010年11月至2015年11月,采用原切口神经根管入路手术治疗腰椎间盘突出症术后复发腰痛患者16例。年龄19~62岁,中位数37岁。其中原位复发14例、其他节段发病2例。对于原位复发者,沿原切口切开,松解神经根管,摘除突出椎间盘,腰椎失稳或滑脱节段采用椎弓根钉棒内固定联合横突间植骨融合术。对于其他节段发病者,按初次病变处理,采用小切口半椎板开窗椎间盘切除术。初次术式,半椎板开窗联合椎间盘切除术4例、半椎板开窗半棘突切除联合椎间盘切除术7例、椎间孔镜髓核摘除术2例、椎弓根钉棒固定联合椎间盘切除横突间植骨术3例。两次手术间隔时间6个月至18年,中位数8年。术后随访观察腰痛缓解、腰椎功能恢复、并发症发生情况及患者满意度。**结果:**所有患者均获随访,随访时间12~60个月,中位数38个月。术后3个月,腰部疼痛视觉模拟评分由术前(6.69±0.50)分降至(1.06±0.30)分;日本骨科协会(Japanese orthopaedic association,JOA)腰痛疾患评分由术前(14.5±0.5)分升高至(22.3±0.5)分;采用JOA腰痛疾患疗效评定标准评价疗效,优6例、良5例、中5例。术后6个月患者满意度1级8例、2级5例、3级3例,优良率81.25%。均无术中硬膜囊破裂、神经根损伤、感染等并发症发生。**结论:**采用原切口神经根管入路手术治疗腰椎间盘突出症术后复发腰痛,可以降低手术难度,保持术野清晰,改善腰部疼痛,有利于腰椎功能的恢复,患者满意度高,并发症少,值得临床推广应用。

关键词　椎间盘移位;腰椎;手术后并发症;腰痛

腰椎间盘突出症是骨科常见病、多发病,多由外伤或劳损所致。该病是指腰椎间盘发生退行性变或外力作用引起纤维环破裂,导致椎间盘的髓核突出压迫神经根或/和马尾神经根,而引起相应的临床症状[1-2]。手术是治疗严重椎间盘突出症的常用方法,多数患者术后恢复较佳,但也有部分患者术后出现复发的现象[3]。2010年11月至2015年11月,我们采用原切口神经根管入路手术治疗腰椎间盘突出症术后复发腰痛患者16例,现报告如下。

1　临床资料

1.1　一般资料　本组16例均为黑龙江中医药大学附属第一医院的住院患者,男10例、女6例。年龄19~62岁,中位数37岁。均为腰椎间盘突出症术后复发腰痛患者,其中原位复发14例、其他节段发病2例。初次术式:半椎板开窗联合椎间盘切除术4例,半椎板开窗半棘突切除联合椎间盘切除术7例,椎间孔镜髓核摘除术2例,椎弓根钉棒固定联合椎间盘切除横突间植骨术3例。两次手术间隔时间6个月至18年,中位数8年。

通讯作者:刘昱　E-mail:1138135278@qq.com

1.2　疗效及安全性评价标准　采用日本骨科协会(Japanese orthopaedic association,JOA)腰痛疾患疗效评定标准[4]评价疗效,主要包括主观症状(9分)、临床体征(6分)、日常生活动作(14分)及膀胱功能(6分)4个部分,满分29分,分数越低表示功能障碍越明显;改善率大于75%为优,50%~75%为良,25%~49%为中,小于25%为差。改善率=[(治疗后JOA评分-治疗前JOA评分)/(29分-治疗前JOA评分)]×100%。患者满意度分级标准[5]共分为5级:1级为症状基本消失,2级为症状明显减轻,3级为症状部分减轻,4级为症状无改变,5级为症状加重,其中1级、2级为满意度优良。观察治疗及随访期间的并发症发生情况。

2　方　法

2.1　手术方法　对于原位复发者,采用连续硬膜外阻滞麻醉,患者俯卧位、胸前放一薄枕、两侧自下胸至髂部各垫一长方形海绵枕,使腹部悬空;两踝前横放一长枕,使局部不受压[6-7];两手置于头前,使全身肌肉放松。沿原切口切开,牵开骶棘肌显露椎板残端与瘢痕黏连处,充分显露患侧关节突关节和椎板小关节,咬除上位椎体的下关节突和下位椎体的上关节突,暴露神经根[8]。用神经拉钩将神经根由远侧向硬

膜囊侧小心拨动,牵开以保护神经根。探查并暴露出侧隐窝内突出的纤维环,松解神经根管,摘除突出椎间盘。注意勿破坏与硬膜囊黏连紧密的瘢痕组织,减少硬膜囊破裂、脑脊液漏的可能性。腰椎失稳或滑脱节段采用椎弓根钉棒内固定联合横突间植骨融合术。术中彻底止血,对椎间隙适当加压反复冲洗,于切口内置入引流胶条,逐层缝合,严防空腔形成。对于其他节段发病者,按初次病变处理,采用小切口半椎板开窗椎间盘切除术。

2.2　术后处理　术后常规应用抗生素 3 d;术后 12 h 嘱患者行伸膝、足背伸功锻炼,促进下肢血液回流,预防下肢深静脉血栓形成;术后 24 h 拔除引流条;术后第 3 天行双下肢直腿抬高锻炼;术后 2 ~ 4 周在腰围保护下,下地活动[9];术后定期复查 X 线片。

3　结　果

本组患者均获随访,随访时间 12 ~ 60 个月,中位数 38 个月。术后 3 个月,腰部疼痛视觉模拟评分[10]由术前(6.69 ± 0.50)分降至(1.06 ± 0.30)分;JOA 腰痛疾患评分由术前(14.5 ± 0.5)分升高至(22.3 ± 0.5)分;采用 JOA 腰痛疾患疗效评定标准评价疗效,本组优 6 例、良 5 例、中 5 例。术后 6 个月患者满意度 1 级 8 例、2 级 5 例、3 级 3 例,优良率 81.25%。均无术中硬膜囊破裂、神经根损伤、感染等并发症发生。典型病例图片见图 1。

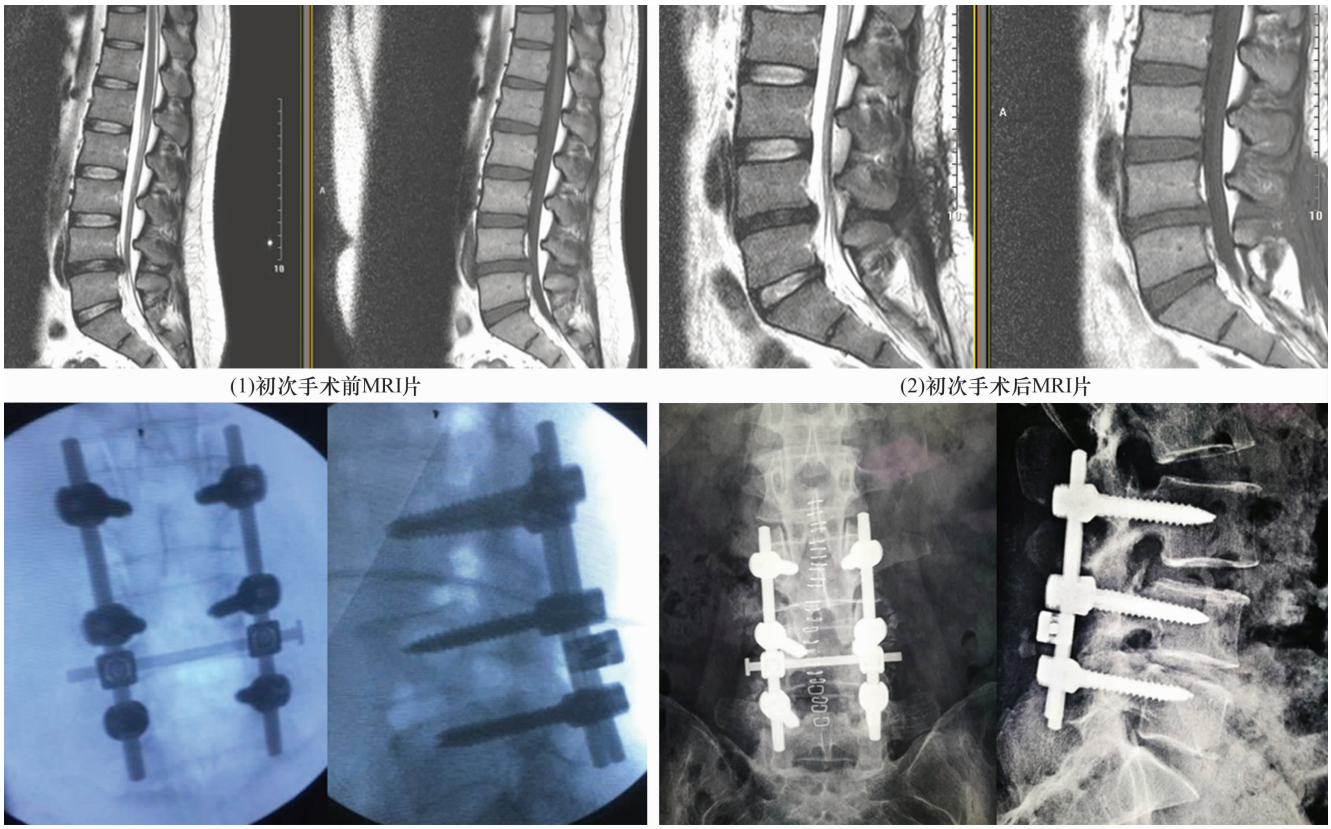

(1)初次手术前MRI片　(2)初次手术后MRI片

(3)二次手术中X线透视　(4)二次手术后X线透视

图 1　腰椎间盘突出症术后复发腰痛手术前后图片

患者,女,43 岁,腰椎间盘突出症术后复发腰痛,采取原切口神经根管入路内固定术治疗

4　讨　论

腰椎间盘突出症是临床常见病,若治疗不当,将严重影响患者的劳动力和生活质量。目前对于严重腰椎间盘突出症患者,临床多采用手术治疗,多数患者能获得满意疗效,但也有不少患者术后出现复发而需行二次手术。腰椎间盘突出症二次手术的目的是解除患者初次手术后的残留症状或新发症状,恢复腰椎功能,重建脊柱稳定性。但具体手术方法,应以具体情况而定,原则上以尽可能小的创伤来有效解除症状[11]。以往多采用扩大开窗半椎板或全椎板切除减压、椎管探查术,以及侧隐窝神经根管扩大入路等,这些方法均可以摘除椎间盘突出物,但这些入路方式很难处理瘢痕黏连的问题。由于初次手术会造成腰部正常组织结构的破坏,创伤所形成的瘢痕与前侧硬膜囊黏连较紧,且与周围正常肌肉、黄韧带、神经根、硬膜囊、后纵韧带的界限往往不清晰,即使是轻柔地钝

性分离也可能会造成硬膜囊撕裂、脑脊液渗漏;而且瘢痕组织与原有组织结构不同,质地脆弱,血供丰富,剥离时出血量大,降低视野清晰度。所以我们采用原切口神经根管入路,咬除上位椎体的下关节突和下位椎体的上关节突,这样可以降低手术难度,较好地保持术野清晰度,对脊柱的稳定性影响也较小,还可以缩短术程,提高疗效。

为了避免腰椎间盘突出症术后复发腰痛,笔者认为应提高腰椎间盘突出症首次手术的疗效,认真分析导致术后复发的原因,以便于采取相应的解决策略。笔者总结了腰椎间盘突出症术后复发腰痛的原因主要有以下几方面:①初次手术时,髓核摘除不完全,导致残余髓核由于该节段腰椎受力不均匀而继续碎裂,继而引起椎间盘再次突出;②髓核切除术后,两椎体间的相对关系发生变化,导致两椎体间的稳定性受到影响而出现椎间盘再突出[12];③初次手术后椎间结构的变化,加快了该节段的退变速度,从而再次出现腰椎极度不稳定或滑脱的临床表现;④椎弓根钉棒系统内固定术后邻近节段代偿性的活动度增加,进一步加快邻近节段椎间盘的退行性改变,从而导致邻近节段椎间盘突出的发生[13-14];⑤椎弓根钉内固定可以明显增强髓核摘除术后腰椎的稳定性,但是不合理的进钉方向、螺钉紧固的时机不同步以及暴力的钉棒撑开和提拉方法使得固定后的腰椎不符合原有力学结构,从而使腰椎出现微小的旋转移位,甚至出现被动的腰椎滑脱和椎管狭窄症状;⑥对神经根管狭窄认识不足,会忽略或遗漏对神经根管狭窄的处理,尤其是忽略对侧隐窝处黄韧带肥厚或骨性增生而造成狭窄的处理,术后易出现神经根性持续疼痛而致手术效果不理想[3,15]。

二次手术应注意以下事项:①手术操作中必须稳、准、动作轻柔,避免瘢痕组织、神经根及硬膜囊受损;②彻底清除责任病灶的髓核及破裂的纤维环组织,仔细探查硬膜囊侧方及神经根周围,冲洗彻底,防止髓核残留[16];③对于初次手术仅摘取突出椎间盘者,二次手术时应采用钉棒固定且钉棒系统应同步拧紧,严防旋转移位[16]。

本组患者治疗结果显示,采用原切口神经根管入路手术治疗椎间盘突出症术后复发腰痛,可以降低手术难度,保持术野清晰,改善腰部疼痛,促进腰椎功能的恢复,患者满意度高,并发症少,值得临床推广应用。

5 参考文献

[1] 邱贵兴.腰痛与腰椎疾病200个怎么办[M].北京:北京医科大学出版社,1999:55-60.

[2] TSCHUGG A,DIEPERS M,SIMONE S,et al. A prospective randomized multicenter phase I/II clinical trial to evaluate safety and efficacy of NOVOCART disk plus autologous disk chondrocyte transplantation in the treatment of nucleotomized and degenerative lumbar disks to avoid secondary disease:safety results of Phase Ⅰ-a short report[J]. Neurosurg Rev,2017,40(1):155-162.

[3] 任志全,白焕英.手术治疗腰椎间盘突出症术后复发原因分析及二次手术治疗体会[J].航空航天医学杂志,2012,23(7):816-817.

[4] 刘云鹏,刘沂.骨与关节损伤和疾病的诊断分类及功能评定标准[M].北京:清华大学出版社,2002:246-247.

[5] LOUPASIS GA,STAMOS K,KATONIS PG,et al. Seven-to 20-year outcome of lumbar dicectomy[J]. Spine,1999,24(22):2132-2137.

[6] 刘传伟,程国辉,张立祥.小切口开窗术治疗腰椎间盘突出症[J].吉林医学,2007,28(6):814.

[7] RIFFAUD L,NEUMUTH T,MORANDI X,et al. Recording of surgical processes:a study comparing senior and junior neurosurgeons during lumbar disc herniation surgery[J]. Neurosurgery,2010,67(2 Suppl Operative):325-332.

[8] 马犇,董永康,柳万国,等.腰椎间孔狭窄症致狭窄因素的研究进展[J].中国老年学杂志,2015,35(23):6931-6932.

[9] 田纲,沈茂荣,梁伟国,等.改良内窥镜下PLIF联合经皮椎弓根螺钉固定治疗腰椎滑脱[J].中国骨科临床与基础研究杂志,2015,7(6):356-361.

[10] 蒋协远,王大伟.骨科临床疗效评价标准[M].北京:人民卫生出版社,2005:123-124.

[11] 张斌,戴闽.腰椎间盘突出症术后复发的临床研究[J].颈腰痛杂志,2006,27(2):153-155.

[12] 张兆川,姜效韦,戴维享,等.Waveflex弹性固定与髓核摘除纤维环修复重建腰椎间盘突出患者脊柱稳定性[J].中国组织工程研究,2015,19(44):7131-7136.

[13] 姜文涛,梅伟,王庆德,等.腰椎融合术后邻近节段退变的影响因素分析[J].中医正骨,2017,29(3):3-5.

[14] 张德春,尹庆水,吴峰,等.腰椎间盘突出症术后复发的原因及防治[J].现代医学,2010,38(5):544-547.

[15] 李志琳,施多伟,窦强,等.椎间盘镜下神经根管减压术治疗根性症状为主的腰椎退行性病变[J].中国微创外科杂志,2013,13(7):621-624.

[16] 吴群生.后路减压椎弓根钉棒系统内固定联合椎间融合器植骨融合治疗腰椎滑脱症[J].中医正骨,2016,28(11):30-33.

(2017-09-27收稿 2017-11-28修回)