游离型腰椎间盘突出后自发性重吸收 1 例

许金海,叶洁,马俊明,莫文

（上海中医药大学附属龙华医院,上海　200032）

关键词　椎间盘移位;腰椎;重吸收

患者,男,68 岁,因搬重物后出现腰痛伴右下肢放射痛 1 d 前来就诊。查体:腰椎生理弧度变直,腰椎前屈 10°、后伸 0°,左右侧屈、旋转约 15°;L_3、L_4 右侧棘突旁压痛,L_3 ~ L_4 椎旁叩击痛;右侧直腿抬高试验小于 30°,直腿抬高加强试验阳性,左侧直腿抬高试验大于 70°;四肢肌张力不高,右侧股四头肌肌力Ⅳ级;右大腿外侧及膝关节周围皮肤浅感觉减退;右侧膝腱反射减弱,踝反射正常;髌阵挛、踝阵挛阴性,Babinski 征阴性。影像学检查:腰椎 MRI 显示 $L_{3\sim4}$、$L_{4\sim5}$椎间盘突出,$L_{3\sim4}$椎间盘纤维环破裂,髓核向上突出至 L_3 椎体后缘(图 1);腰椎增强 MRI 显示 $L_{3\sim4}$椎间盘突出,髓核游离至 L_3 椎体后缘,右侧神经根受压(图 2)。入院时腰部疼痛视觉模拟评分(visual analogue score,VAS)为 7 分,腿部疼痛 VAS 评分为 8 分,日本骨科学会下腰痛评分为 10 分。

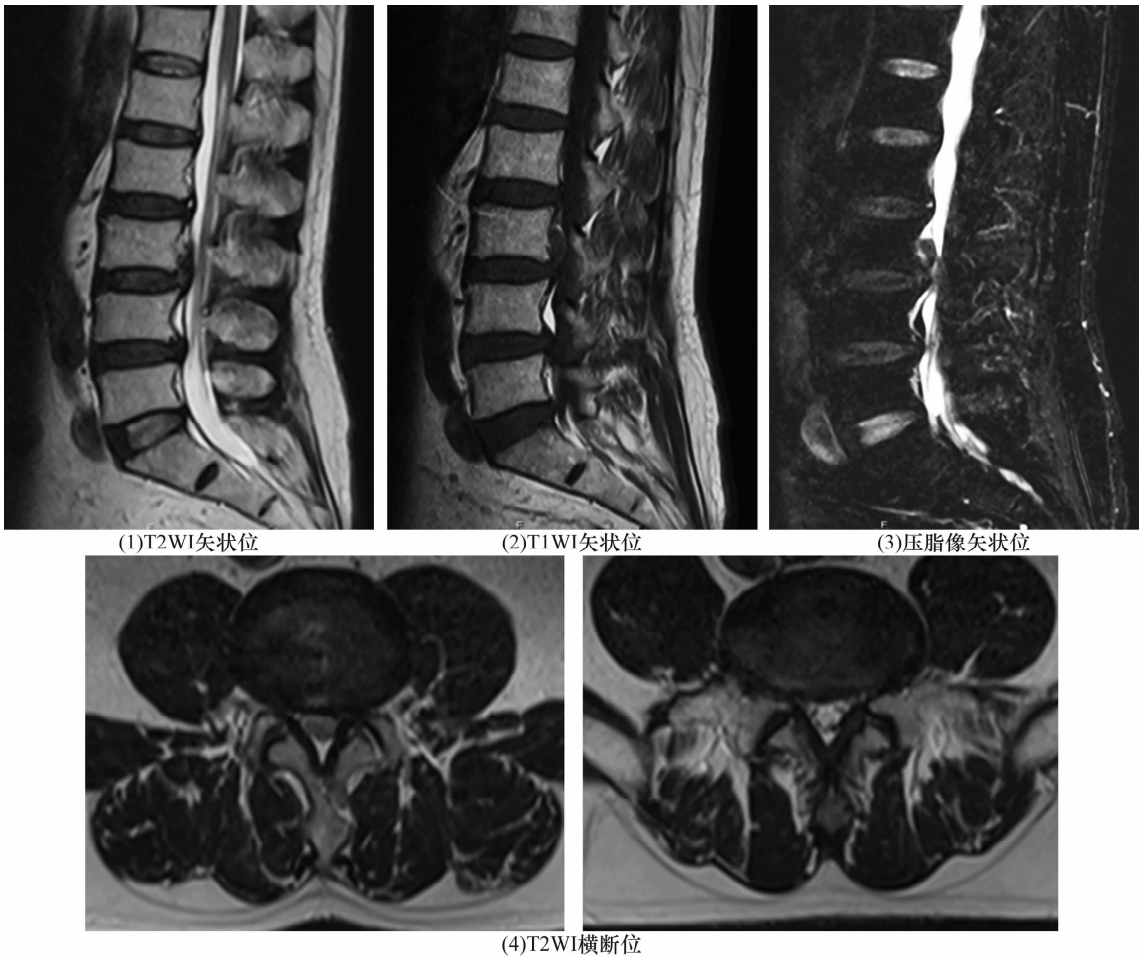

图 1　入院时腰椎 MRI

(1)(2)$L_{3\sim4}$椎间盘突出　(3)$L_{3\sim4}$髓核向上突出至 L_3 椎体后缘　(4)$L_{3\sim4}$椎间盘膨隆和椎管狭窄

基金项目:国家自然科学基金项目(81403419);上海市进一步加快中医药事业发展三年行动计划项目(ZY3 - LCPT - 1 - 1003);上海市卫生系统优秀人才培养计划项目(XBR2013104);上海市浦东新区名中医及名中医工作室建设项目(PDZYXK - 3 - 2014018)

通讯作者:莫文　E-mail:mw2218@126.com

图 2　入院时腰椎增强 MRI

(1)(2)L_{3-4}髓核向上突出至 L_3 椎体后缘　(3)L_3 椎体后缘有游离髓核组织,其信号与 L_{3-4}椎间盘信号相同　(4)(5)L_{3-4}脱出的髓核压迫脊髓与右侧神经根

因患者拒绝行腰椎后路开窗减压髓核摘除术而给予非手术治疗。静脉滴注:20% 甘露醇 250 mL,每日 1 次,共 3 d;氟比洛芬酯注射液 5 mL + 生理盐水 250 mL,每日 1 次,共 7 d;红花注射液 20 mL + 生理盐水 250 mL,每日 1 次,共 7 d。艾灸:督脉经和膀胱经。电针取穴:足阳明胃经(伏兔穴、梁丘穴、犊鼻穴、足三里穴、条口穴),足太阳膀胱经(肾腧穴、大肠腧穴、秩边穴、委中穴、承山穴、昆仑穴)。

治疗 2 周后,患者腰痛及右下肢疼痛明显改善,行动自如。查体:腰椎前屈 90°、后伸 15°,左右侧屈、旋转约 30°;L_3、L_4 右侧棘突旁压痛阴性,L_{3-4}椎旁叩击痛阴性;双下肢直腿抬高试验大于 70°,右侧股四头肌肌力 V 级,右侧大腿膝关节内侧皮肤浅感觉稍减退,膝、踝腱反射正常;髌、踝阵挛阴性,Babinski 征阴性。腰部疼痛 VAS 评分为 2 分,腿部疼痛 VAS 评分为 2 分,日本骨科学会下腰痛评分为 22 分。出院后继续服用具有益气化瘀功效的中药 3 个月;电针、艾灸每周 1 次。治疗 6 个月后,患者腰痛及右下肢疼痛消失。查体:腰部活动正常,双下肢直腿抬高试验大于 70°,右侧股四头肌肌力 V 级,双下肢皮肤浅感觉正常,膝、踝腱反射正常,Babinski 征阴性。腰部疼痛 VAS 评分为 0 分,腰部疼痛 VAS 评分为 1 分,日本骨科学会下腰痛评分为 26 分。腰椎 MRI 检查显示:L_3 椎体后缘游离髓核消失(图 3)。

讨　论

腰椎间盘突出后自发性重吸收是指腰椎间盘突出症患者未经手术治疗或侵入性治疗而发生的突出髓核自发性消失或明显缩小的现象。随着 CT 和 MRI 检查的普及应用,临床上有关腰椎间盘突出后重吸收的病例报道日益增多[1-2]。越来越多的学者对椎间

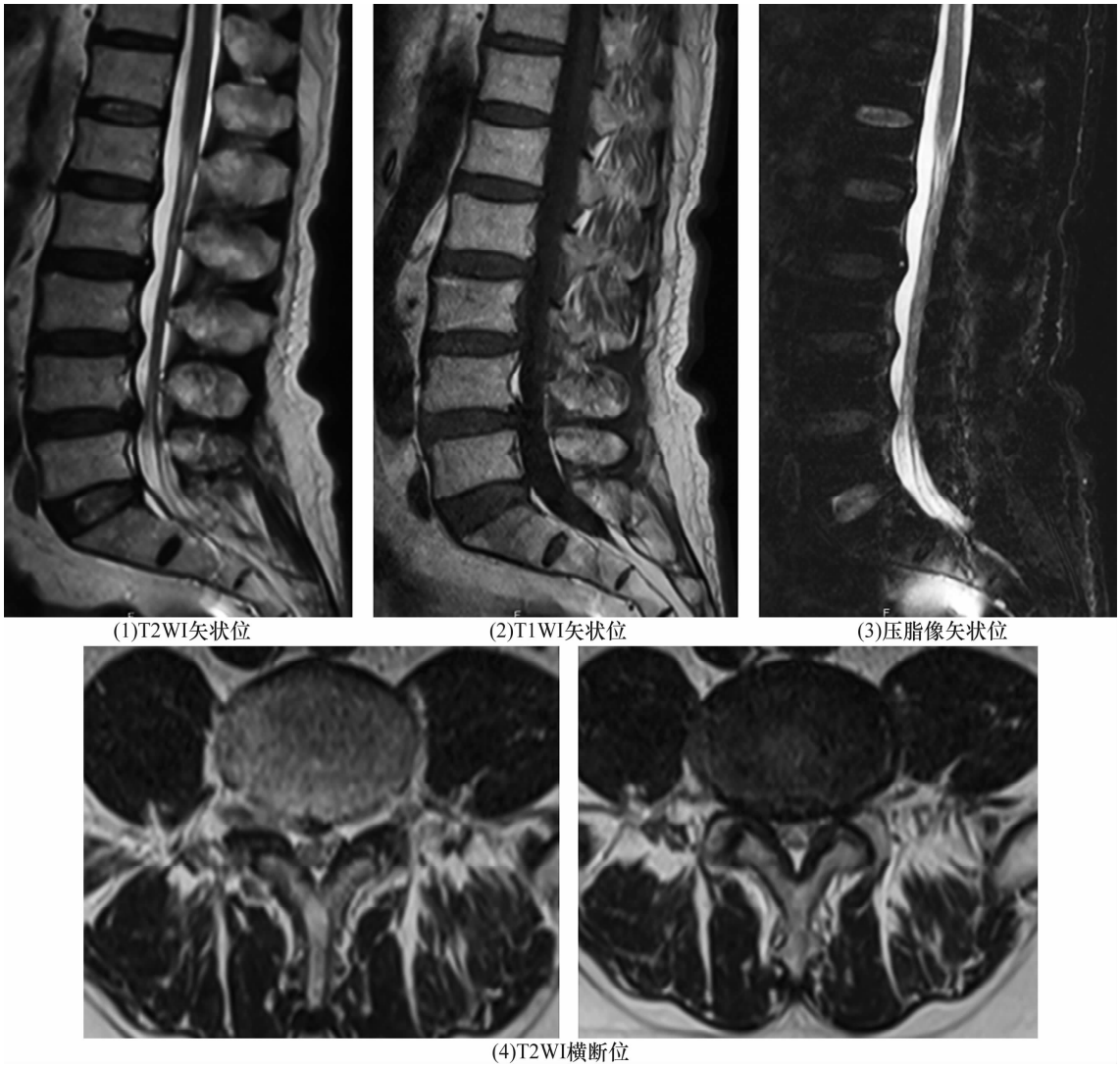

图 3　治疗 6 个月后腰椎 MRI

(1)(2)$L_{3\sim4}$椎间盘突出明显缩小　(3)L_3 椎体后缘游离髓核消失　(4)$L_{3\sim4}$原有脱出髓核消失

盘突出后自发性重吸收的病理特点和可能作用机制进行了相关研究,以期为腰椎间盘突出症的治疗提供理论依据。

自 1989 年 Guinto 应用 CT 观察到腰椎间盘突症患者的椎间盘重吸收现象以来[3],临床上有关椎间盘突出重吸收或缩小的报道日益增多。Martínez 等[4]对 858 例腰椎间盘突出症患者进行 MRI 随访,随访 1 年后发现 37 例突出的椎间盘组织有不同程度的缩小,17 例突出的椎间盘组织完全消失。Kim 等[5]报道了 3 例老年腰椎间盘突出症患者经过利多卡因封闭联合非甾体类镇痛药物口服治疗 9 个月后,突出的椎间盘组织发生重吸收而消失。Tarukado 等[6]对 4 例破裂型腰椎间盘突出症患者进行 6 个月的非手术治疗后发现,3 例突出的髓核组织完全消失。Macki 等[7]对 1 例 $L_{4\sim5}$游离型椎间盘突出的患者行牵引、理疗、口服药物等治疗后,患者下肢疼痛和麻木症状消失,突出的椎间盘组织被完全吸收。刘锦涛等[8]采用非手术疗法治疗腰椎间盘突出症患者 30 例,结果发现 70% 的腰椎间盘突出症患者的突出组织缩小,其中 4 例游离型腰椎间盘突出症患者的突出组织缩小尤为明显。

椎间盘突出后自发性重吸收有一定的临床特点。从发生椎间盘重吸收的时间节点上看,目前学者们多认为腰椎间盘突出症患者突出的椎间盘组织发生重吸收的时间为 2 ~ 12 个月。Macki 等[7]报道的 53 例发生重吸收的腰椎间盘突出症患者中,腰腿痛或麻木症状平均缓解时间是 1.3 个月,而 MRI 观察到突出椎间盘缩小或完全消失的平均时间为 9.3 个月。Autio 等[9]在腰椎间盘突出症患者的神经根周围注射类固醇激素,分别于治疗 2 个月和 12 个月后对患者进行

MRI 跟踪随访,测量突出椎间盘体积、厚度等指标的变化,在治疗 2 个月时观察到椎间盘突出组织重吸收,并且最终发现有 2/3 的患者的突出椎间盘组织在观察期内发生了部分或完全重吸收,随着重吸收的发生,患者的临床症状也逐渐减轻。对于腰椎间盘突出症患者,除了合并顽固性腰腿痛、大小便失控等马尾综合征者,笔者认为均应选择积极的非手术治疗。目前,学者们多认为椎间盘突出组织突破后纵韧带,即破裂型椎间盘突出更容易被重吸收,特别是游离型的椎间盘组织,位置游离越远,发生重吸收的可能性越大。Keskil 等[10]研究结果显示,椎间盘的纤维环发生破裂后,中央型及游离型的椎间盘相对来说更容易重吸收。而关于髓核向椎体后缘上方还是向下方游离更容易被吸收,目前尚没有相关的研究报道。Takada 等[11]研究结果显示,游离型椎间盘突出组织发生重吸收的时间为 9 个月,破裂型椎间盘突出组织在 1 年后出现重吸收,而突出型椎间盘突出组织未发生重吸收。此外,还有研究显示椎管的截面积与突出组织重吸收有一定关系[12]。Autio 等[13]研究发现,纤维环破裂合突出的髓核组织周围出现高信号增强环影像,且增强环的厚度与突出组织缩小或重吸收呈正相关,并认为增强环的强弱可作为突出椎间盘组织是否发生重吸收的预测指标。

腰椎椎间盘突出后组织自发性重吸收的机制尚不明确,目前多认为其与炎症反应、新生血管化、自身免疫反应、基质代谢及细胞凋亡有关。炎症反应主要表现为 2 种作用:一是炎性巨噬细胞吞噬吸收髓核,使突出组织缩小或消失;二是炎细胞产生多种炎性介质,如肿瘤坏死因子 -α、白介素 -1β 等,这些炎性介质能激活髓核组织中自溶性的金属基质蛋白酶而引起自发吸收。此外,突出的椎间盘组织由于新生血管的长入,有助于单核吞噬细胞的浸润,促进重吸收。李晓春等[14]通过动物实验研究发现,破裂型的椎间盘组织中,血管内皮细胞生长因子的含量要高于未破裂组和正常组,且随着时间的延长其含量进一步增加;认为血管内皮细胞生长因子通过诱导新血管生成来促进椎间盘突出的重吸收,并推测新生血管化可能是发生椎间盘突出组织重吸收的潜在因素之一。在正常情况下,椎间盘组织处于封闭状态,当椎间盘突出的髓核组织进入椎管内,即可引起自身免疫反应,在 T、B 细胞刺激下产生体液免疫,突出组织发生免疫溶解。Grönblad 等[15]研究发现,在突出的椎间盘组织中抗体 IgM 和 IgG 的含量异常增高,还发现膜攻击复合物的表达可导致细胞溶解死亡。姜宏等[16]通过动物实验研究证实,自身免疫反应在破裂型椎间盘突出髓核组织的重吸收过程中发挥重要作用;并发现中药益气通络利水方能诱导活性 T、B 淋巴细胞,促进自身免疫反应,从而促进突出椎间盘组织的重吸收。此外,诸多研究还显示腰椎间盘突出后可伴有多种细胞因子的释放,如白细胞介素 -1、单核细胞趋化蛋白 -1、低氧诱导因子 -1 等,这些因子可作用于如 MAPKs、NF - Kappa B、Fas/Fasl 等信号通路[17-19],在椎间盘组织的重吸收中发挥积极作用。

从目前的临床报道与研究结果看,髓核的自然回缩或重吸收现象的存在是肯定的。随着相关基础研究的深入,腰椎间盘突出后自发性重吸收的机制也将逐渐明朗。姜宏教授在该领域做了深入的研究,并出版相关著作[20]。笔者认为,腰椎间盘突出后自发性重吸收现象的发现为非手术治疗无严重神经损害的椎间盘突出症提供了更多的可能性;同时我们也认识到椎间盘突出组织发生重吸收也并非必然出现,也无更充分的证据显示药物或其他非手术干预方法与突出椎间盘的重吸收密切相关,而手术治疗仍然是解除压迫和改善临床症状的一个重要选择。从本例患者发病及就诊过程来看,患者发病前有搬重物扭伤腰部的病史,加上患者年龄较大,本身存在后纵韧带松弛、椎间不稳等诸多因素,脱出的髓核易突破后纵韧带,髓核游离后远离神经根,故患者的根性损害体征不严重。所以采用非手术治疗 6 个月后,腰椎 MRI 检查显示游离的髓核消失、临床症状改善,同时椎间盘重吸收的时间节点及症状改善情况与文献报道基本吻合。因此,笔者认为对于椎间盘突出或脱出患者,应进行严格的阶梯治疗,观察患者症状、体征及 MRI 表现有无改善,若症状及体征无改善或加重再进行手术治疗。如何在临床治疗中通过非手术干预,特别是使用中医药疗法促进重吸收的发生,并制定更加有效、更加合适的治疗方案,将成为今后研究的热点。

参考文献

[1] Papan S, Gulan G, Lovrić I, et al. Spontaneous regression of intervertebral disc herniation case reports[J]. Coll Antropol, 2011, 35(1): 211 - 215.

[2] Ryu SJ, Kim IS. Spontaneous regression of a large lumbar

disc extrusion[J]. J Korean Neurosurg Soc,2010,48(3):285 - 287.

[3] Guinto FC,Hashim H,Stumer M. CT demonstration of disk regression after conservative therapy[J]. AJNR Am J Neuroradiol,1984,5(5):632 - 633.

[4] Martínez JV,Aso - Escario J,Consoliniy R,et al. Regresión espontánea de hernias discales intervertebral:a propósito de una serie de 37 casos[J]. Neurocirugia,2010,12(2):108 - 117.

[5] Kim SG,Yang JC,Kim TW,et al. Spontaneous regression of extruded lumbar disc herniation:three cases report[J]. Korean Journal of Spine,2013,10(2):78 - 81.

[6] Tarukado K,Ikuta K,Fukutoku Y,et al. Spontaneous regression of posterior epidural migrated lumbar disc fragments:case series[J]. Spine J,2015,15(6):57 - 62.

[7] Macki M,Hernandez - Hermann M,Bydon M,et al. Spontaneous regression of sequestrated lumbar disc herniations:Literature review[J]. Clin Neurol Neurosurg,2014,120:136 - 141.

[8] 刘锦涛,姜宏,徐坤林,等. 非手术疗法对腰椎间盘突出后重吸收的影响(附 30 例分析)[J]. 中国骨与关节损伤杂志,2010,25(11):978 - 980.

[9] Autio RA,Karppinen J,Kurunlahti M,et al. Effect of periradicular methylprednisolone on spontaneous resorption of intervertebral disc herniations[J]. Spine (Phila Pa 1976),2004,29(15):1601 - 1607.

[10] Keskil S,Ayberk G,Evliyaoğlu C,et al. Spontaneous resolution of "protruded" lumbar discs[J]. Minim Invasive Neurosurg,2004,47(4):226 - 229.

[11] Takada E,Takahashi M,Shimada K. Natural history of lumbar disc hernia with radicular leg pain:Spontaneous MRI changes of the herniated mass and correlation with clinical outcome[J]. J Orthop Surg (Hong Kong),2001,9(1):1 - 7.

[12] 高凌云,崔惠云,田庄,等. 腰椎间盘突出后自然吸收及其相关因素的研究[J]. 中国中医骨伤科杂志,2004,12(5):17 - 19.

[13] Autio RA,Karppinen J,Niinim? ki J,et al. Determinants of spontaneous resorption of intervertebral disc herniations[J]. Spine (Phila Pa 1976),2006,31(11):1247 - 1252.

[14] 李晓春,姜宏,刘锦涛,等. 血管内皮生长因子在突出椎间盘重吸收中的表达及其意义[J]. 颈腰痛杂志,2011,32(2):88 - 91.

[15] Grönblad M,Habtemariam A,Virri J,et al. Complement membrane attack complexes in pathologic disc tissues[J]. Spine (Phila Pa 1976),2003,28(2):114 - 118.

[16] 姜宏,刘锦涛,惠 华,等. 破裂型椎间盘突出动物模型重吸收过程中自身免疫反应的研究[J]. 颈腰痛杂志,2009,30(1):21 - 23.

[17] Wako M,Ohba T,Ando T,et al. Mechanism of signal transduction in tumor necrosis factor - like weak inducer of apoptosis - induced matrix degradation by MMP - 3 upregulation in disc tissues[J]. Spine (Phila Pa 1976),2008,33(23):2489 - 2494.

[18] Niu CC,Lin SS,Yuan LJ,et al. Hyperbaric Oxygen treatment suppresses MAPK signaling and mitochondrial apoptotic pathway in degenerated human intervertebral disc cells[J]. J Orthop Res,2013,31(2):204 - 209.

[19] Park JB,Chang H,Kim KW. Expression of Fas ligand and apoptosis of disc cells in herniated lumbar disc tissue[J]. Spine (Phila Pa 1976),2001,26(6):618 - 621.

[20] 姜宏. 腰椎间盘突出症:重吸收现象与诊疗研究[M]. 南京:江苏科学技术出版社,2011:59.

（2016-03-13 收稿　2016-04-03 修回）

· 简　讯 ·

第三届全国悦读中医活动启动

在第二届全国悦读中医活动及首届全国"中医好声音"活动成功举办的基础上,由国家中医药管理局支持,中国中医药出版社、中华中医药学会、中国中医药报社、《生命时报》社、世界中医药学会联合会和中国中医科学院联合主办的第三届全国悦读中医活动,近日启动。

《中医正骨》杂志是本次活动的推荐阅读作品,同时也是成员单位,欢迎广大作者、读者参加活动。作者、读者从"第三届全国悦读中医活动推荐阅读精选作品目录"中选择作品进行阅读,创作自己的作品,并在 2016 年 7 月 26 日前将应征文稿发送至邮箱 hngsh471002@126.com ,邮件标题请务必注明"悦读中医征文投稿 + 作者姓名"。我刊将择优推荐至活动主办方。活动详情可登录中国中医药出版社官网(www.cptcm.com)或关注活动官方微信平台"悦读中医"(ydzhongyi)查看。联系人:张进川,联系电话:0379 - 6354 6705。

《中医正骨》编辑部

2016 年 4 月 30 日