

# 续骨活血汤和接骨紫金丹在三踝骨折治疗中的应用

刘 超

(辽宁中医药大学附属医院, 辽宁 沈阳 110032)

**摘 要** **目的:**探讨续骨活血汤和接骨紫金丹在三踝骨折治疗中的应用价值。**方法:**2012 年 10 月至 2013 年 12 月收治 39 例三踝骨折患者,男 22 例,女 17 例。年龄 23~65 岁,中位数 42 岁。开放性骨折 9 例,闭合性骨折 30 例。交通事故 17 例,坠落伤 22 例。均采用切开复位内固定术治疗,复位后根据骨折情况选择松质骨螺钉或解剖型钢板或克氏针进行固定,并以石膏外固定 4~6 周。同时于术后开始服用续骨活血汤和接骨紫金丹,连续服用 1 个月。分别于治疗前和随访时拍摄 X 线片进行骨痂 X 线评分,并于末次随访时采用 Baird-Jackson 法评定疗效。**结果:**39 例患者均获得 12 个月随访。末次随访时骨痂 X 线评分由治疗前( $2.62 \pm 0.54$ )分提高至( $3.83 \pm 0.96$ )分;按照 Baird-Jackson 法评定,优 15 例、良 21 例、可 2 例、差 1 例。**结论:**在治疗三踝骨折时应用续骨活血汤和接骨紫金丹可促进骨折愈合及踝关节功能恢复,值得临床推广应用。

**关键词** 踝关节;骨折;骨折固定术,内;续骨活血汤;接骨紫金丹

三踝骨折是由直接暴力或间接旋转、传递及轴向等暴力所引发的内踝、外踝、后踝同时发生不同程度的骨折或骨裂<sup>[1-2]</sup>,是临床中一种较为严重的踝关节损伤<sup>[3]</sup>,疗效欠佳,常遗留不同程度的关节功能障碍<sup>[4-5]</sup>。近年来,我们在治疗三踝骨折时应用续骨活血汤和接骨紫金丹,取得了较好的临床疗效,现总结报告如下。

## 1 临床资料

本组 39 例均为辽宁中医药大学附属医院骨科 2012 年 10 月至 2013 年 12 月收治的住院患者,男 22 例,女 17 例。年龄 23~65 岁,中位数 42 岁。均经影像学检查确诊为三踝骨折,其中开放性骨折 9 例、闭合性骨折 30 例。交通事故 17 例,坠落伤 22 例。

## 2 方 法

**2.1 治疗方法** 均采用切开复位内固定术治疗,复位后根据骨折情况选择松质骨螺钉或解剖型钢板或克氏针进行固定,并以石膏外固定 4~6 周。术后即开始服用续骨活血汤和接骨紫金丹。续骨活血汤药物组成包括骨碎补 12 g、续断 9 g、生地黄 12 g、红花 10 g、厚朴 9 g、白术 9 g、白芍 9 g、乳香 9 g、没药 9 g、黄芪 9 g、当归 9 g,水煎服,每天 1 剂,连续服用 1 个月。接骨紫金丹药物组成包括土鳖虫 5 g、乳香 5 g、没药 5 g、自然铜 5 g、大黄 5 g、骨碎补 5 g、血竭 5 g、当归尾 5 g,将以上药物混合打粉,温水冲服,每次 10 g,每天 3 次,连续服用 1 个月。

**2.2 疗效评价方法** 分别于治疗前和随访时拍摄 X

线片,采用王刚<sup>[6]</sup>的标准进行骨痂 X 线评分。末次随访时采用 Baird-Jackson 法<sup>[7]</sup>评定疗效:①优,骨折愈合合理,踝关节肿胀、疼痛等症状消失,可以正常行走;②良,骨折愈合良好,踝关节存在轻微疼痛,但不影响正常行走;③可,骨折愈合尚可,但经常出现踝关节疼痛症状,不能正常行走;④差,骨折愈合情况较差,踝关节疼痛较为严重,无法正常行走。

## 3 结 果

本组 39 例患者均获得 12 个月随访。末次随访时骨痂 X 线评分由治疗前( $2.62 \pm 0.54$ )分提高至( $3.83 \pm 0.96$ )分;按照 Baird-Jackson 法评定,优 15 例、良 21 例、可 2 例、差 1 例。典型病例 X 线片见图 1。

## 4 讨 论

踝关节是近似单轴的屈戌关节<sup>[8]</sup>,是人体重要的负重关节,对维持人体正常行走至关重要<sup>[9-10]</sup>。踝关节骨折是创伤骨科中的常见骨折类型,约占全身骨折的 3.92%<sup>[11-13]</sup>。近年来,随着交通运输业和建筑业的快速发展,踝关节骨折的发病率明显上升<sup>[14]</sup>。由于踝关节在运动中需要承受较大的负荷,治疗时必须兼顾恢复关节的稳定性和关节面的完整性<sup>[15]</sup>。

中医学理论认为,骨折的药物治法主要在于固本培元、理气活血祛瘀、接骨续筋。现代研究表明,续骨活血汤中的当归是抗血小板凝集、抗血栓形成的良药,而红花具有抗血栓、改善微循环的功效,该方具有改善骨折部位血液循环,有效加快骨折愈合的作

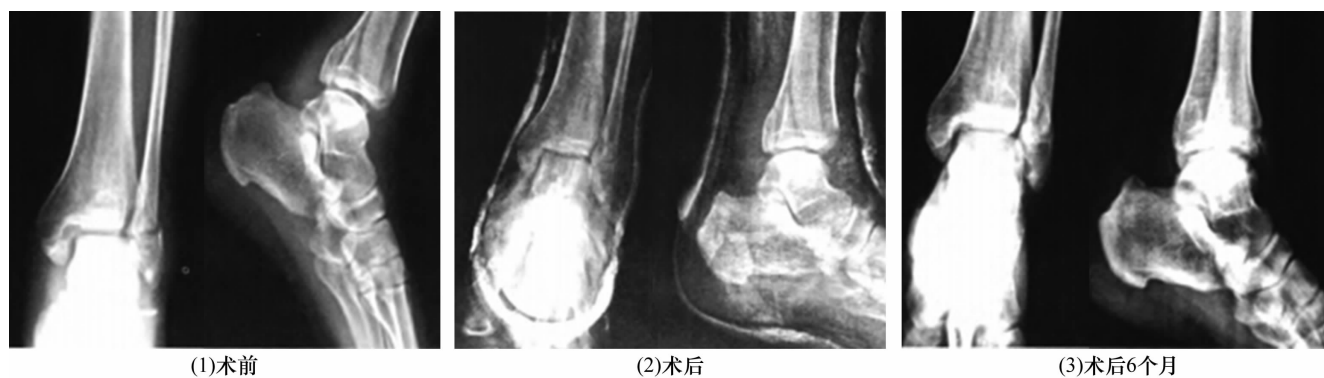


图 1 三踝骨折治疗前后 X 线片

患者,男,52 岁,左侧三踝骨折,采用手术配合续骨活血汤和接骨紫金丹治疗

用<sup>[16]</sup>。接骨紫金丹中的乳香、没药是治疗骨折损伤、散血止痛的要药,骨碎补具有续筋接骨的功效,龙骨、牡蛎可促进机体对钙的吸收<sup>[17]</sup>。

本组患者的治疗结果提示,在治疗三踝骨折时应用续骨活血汤和接骨紫金丹可促进骨折愈合及踝关节功能恢复,值得临床推广应用。

## 5 参考文献

- [1] 程家祥,陈伟,孙然,等. 累及内踝后丘的三踝骨折的流行病及损伤特征的研究[J]. 中华创伤骨科杂志,2014,16(3):234-237.
- [2] Miller AG, Margules A, Raikin SM. Risk factors for wound complications after ankle fracture surgery[J]. J Bone Joint Surg Am, 2012, 94(22):2047-2052.
- [3] 乌云高娃. 踝关节骨折术后康复的体会[J]. 基层医学论坛, 2014, 18(23):3165-3166.
- [4] 丛培军,乔永平,王辉亮. 陈旧性旋后外旋型三踝骨折的手术治疗[J]. 中医正骨, 2011, 23(12):38-39.
- [5] Zaghoul A, Haddad B, Barksfield R, et al. Early complications of surgery in operative treatment of ankle fractures in those over 60: a review of 186 cases[J]. Injury, 2014, 45(4):780-783.
- [6] 王刚. 手法复位夹板外固定联合中医益气活血汤对老年肢体骨折患者骨痂 X 线评分及血清 ALP 水平的影响[J]. 中国老年学杂志, 2014, 34(14):4029-4031.
- [7] 王敖明,江建春,俞沛文,等. 石氏手法复位配合中药内服外用治疗三踝骨折 43 例疗效观察[J]. 中医正骨, 2013, 25(8):22-24.
- [8] Van Son MAC, De Vries J, Roukema JA, et al. Health status, health-related quality of life, and quality of life following ankle fractures: A systematic review[J]. Injury,

2013, 44(11):1391-1402.

- [9] 刘斌. 针对三踝骨折患者开展中医正骨疗法配合中药治疗的临床研究[J]. 中国伤残医学, 2014, 22(15):43-44.
- [10] Wukich DK, Joseph A, Ryan M, et al. Outcomes of ankle fractures in patients with uncomplicated versus complicated diabetes[J]. Foot & Ankle International, 2011, 32(2):120-130.
- [11] Pritchard JM, Giangregorio LM, Ioannidis G, et al. Ankle fractures do not predict osteoporotic fractures in women with or without diabetes[J]. Osteoporosis International, 2012, 23(3):957-962.
- [12] 孔祥燕,关文也,张艳. 踝关节骨折术后采用脉冲冷敷加压疗法的临床研究[J]. 创伤外科杂志, 2012, 14(5):472-473.
- [13] Pakarinen HJ, Flinkkilä TE, Ohtonen PP, et al. Syndesmotic fixation in supination-external rotation ankle fractures: a prospective randomized study[J]. Foot & Ankle International, 2011, 32(12):1103-1109.
- [14] Leng Z, He X. A supplementary study from China: the use of pain medications after operative treatment of an ankle fracture[J]. Injury, 2013, 44(11):1656-1657.
- [15] Boffelli TJ, Thompson JC. Arthroscopic management of the septic ankle joint: case report of a stage-guided treatment[J]. J Foot Ankle Surg, 2012, 52(1):113-117.
- [16] 刘宇波,金连峰,张日松. 续骨活血汤对家兔骨折愈合影响实验研究[J]. 辽宁中医药大学学报, 2014, 16(5):43-45.
- [17] 梁芝友. 接骨紫金丹促进胫腓骨骨折愈合临床观察[J]. 广西中医药, 2005, 28(2):14-15.

(2014-12-14 收稿 2015-02-25 修回)

欢 迎 订 阅 欢 迎 投 稿