手术配合三黄汤加味外洗治疗儿童足跟部辗绞伤

单海民[1],田涛涛[2],程真真[1],程春生[1]
(1. 河南省洛阳正骨医院,河南　洛阳　471002;2. 湖南中医药大学 2010 级硕士研究生,湖南　长沙　410208)

摘　要　目的:观察手术配合三黄汤加味外洗治疗儿童足跟部辗绞伤的临床疗效。**方法:**2003 年 11 月至 2010 年 11 月,采用手术配合三黄汤加味外洗治疗儿童足跟部辗绞伤患者 16 例,男 12 例,女 4 例。年龄 2 ~ 10 岁,中位数 7 岁。均为开放性足跟部辗绞伤患者,其中左足 5 例,右足 11 例。受伤部位均位于足跟后方,存在不同程度皮肤、跟腱、骨质损伤,其中跟腱止点撕脱骨折 2 例,跟骨骨骺损伤缺损 5 例,跟腱部分断裂 3 例,足跟部跖侧皮肤逆行撕脱伤 3 例,足跟部软组织部分缺损 3 例。术后随访观察骨折愈合、创面愈合及患足功能恢复情况。**结果:**所有患者均获得随访,随访时间 6 ~ 12 个月,中位数 8 个月。骨折均获得愈合,愈合时间 6 ~ 10 周,中位数 7.5 周。11 例经三黄汤加味外洗治疗 3 周后创面愈合;3 例经三黄汤加味外洗治疗 3 周后,创面肉芽组织生长良好,给予植皮修复后创面愈合;2 例经三黄汤加味外洗治疗 3 周后,创面肉芽组织生长较少,行足背外侧皮神经营养血管皮瓣移植修复术后创面愈合。无感染、踝关节畸形等并发症发生。按照美国足与踝关节协会踝与后足功能评分标准评定疗效,优 10 例,良 4 例,可 2 例。**结论:**采用手术配合三黄汤加味外洗治疗儿童足跟部辗绞伤,具有创伤小、方法简单、并发症少、疗效好等优点,值得临床推广应用。

关键词　足损伤　中西医结合疗法　三黄汤　儿童

2003 年 11 月至 2010 年 11 月,我们采用手术配合三黄汤加味外洗治疗儿童足跟部辗绞伤患者 16 例,疗效满意,现报告如下。

1　临床资料

本组 16 例,男 12 例,女 4 例。年龄 2 ~ 10 岁,中位数 7 岁。均为开放性足跟部辗绞伤患者,其中左足 5 例,右足 11 例。受伤部位均位于足跟后方,存在不同程度皮肤、跟腱、骨质损伤,其中跟腱止点撕脱骨折 2 例,跟骨骨骺损伤 5 例,跟腱部分断裂 3 例,足跟部跖侧皮肤逆行撕脱伤 3 例,足跟部软组织部分缺损 3 例。受伤至手术时间 1 ~ 8 h。

2　方　法

2.1　手术方法　采用全身麻醉,患者取俯卧位,患肢上止血带,常规消毒铺巾。先对软组织损伤处进行彻底清创,再根据不同的损伤情况采用不同的手术方式。2 例跟腱止点撕脱骨折者,采用手法复位骨折后,对于骨折块较小者以 2 枚直径 1.5 mm 的克氏针交叉进行固定,对于骨折块较大者以 1 枚普通皮质骨螺丝钉进行固定。5 例跟骨骨骺损伤者,采用手法复位骨折后,用直径 1.5 mm 的克氏针交叉进行固定,针尾折弯剪短留于皮外。3 例跟腱部分断裂者,用 3 - 0 肌腱缝合线以 8 字缝合法缝合修复跟腱断裂处。3 例足跟部跖侧皮肤逆行撕脱伤者,给予撕脱皮肤原位缝合。3 例足跟部软组织部分缺损者,用凡士林纱条覆盖创面,伤口缝合关闭后,敷料覆盖包扎。术毕,踝关节跖屈位石膏前托固定患足。

2.2　三黄汤加味外洗　术后第 7 天至第 10 天开始应用三黄汤加味外洗患足,其药物组成:黄芩 50 g、黄连 15g、黄柏 50 g、大黄 30 g、栀子 20 g、白头翁 30 g、夏枯草 30 g、红花 20 g、紫花地丁 20 g。将上述药物水煎后去渣取汁,置于薰洗桶(由北京天人信医疗保健科技有限公司生产)内,桶内温度控制在 38 ℃。将患足完全置于药液中浸泡,每次 45 min,每日 1 次,7 日为 1 个疗程。外洗后,用凡士林纱条覆盖创面,无菌敷料覆盖包扎,踝关节跖屈位石膏前托固定患足。

3　结　果

本组患者均获得随访,随访时间 6 ~ 12 个月,中位数 8 个月。骨折均获得愈合,愈合时间 6 ~ 10 周,中位数 7.5 周。11 例经三黄汤加味外洗治疗 3 周后创面愈合;3 例经三黄汤加味外洗治疗 3 周后,创面肉芽组织生长良好,给予植皮修复后创面愈合;2 例经三黄汤加味外洗治疗 3 周后,创面肉芽组织生长较少,行足背外侧皮神经营养血管皮瓣移植修复术[1]后,创面愈合。无感染、踝关节畸形等并发症发生。按照 AOFAS(美国足与踝关节协会)踝与后足功能评分标准[2]评定疗效,本组优 10 例,良 4 例,可 2 例。

典型病例图片见图 1。

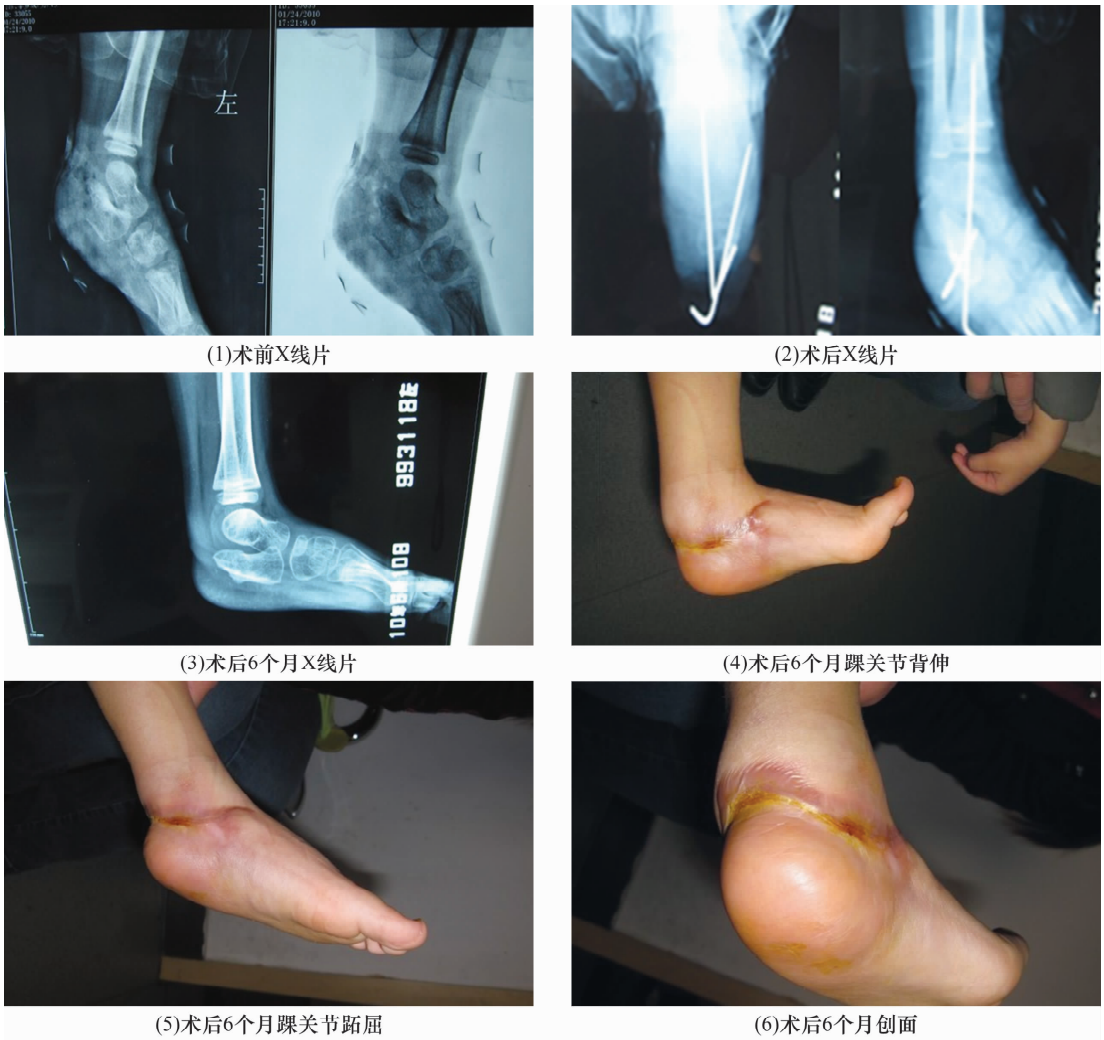

(1)术前X线片　(2)术后X线片

(3)术后6个月X线片　(4)术后6个月踝关节背伸

(5)术后6个月踝关节跖屈　(6)术后6个月创面

图 1　患者,男,6 岁,足跟部辗绞伤

4　讨　论

儿童足跟部辗绞伤是指儿童在坐自行车、电动车、摩托车时将足跟部伸入车轮之内,被钢圈、钢丝辗绞所伤,为临床上常见的儿童足跟部损伤之一,其损伤程度常与车速呈正比关系。若在车轮处加设防护网,可以有效预防此类损伤的发生。

足跟是人体的主要负重区,皮肤较厚而坚韧,耐磨耐压。对足跟部软组织缺损的修复需要维持跟腱功能、恢复正常外观和感觉、重建软组织。足跟部软组织绞伤后,多造成局部软组织撕脱伤,严重者同时伴有跟骨骨骺磨损、跟腱部分断裂或跟骨小块撕脱骨折。受伤后即使伤口可以一期缝合关闭,但后期因软组织擦挫伤较重,会导致局部软组织血液循环较差,常常出现软组织迟发性坏死,继发软组织缺损、感染,创面经久不愈,治疗起来颇为棘手。肖孝银[3]认为,损伤组织的炎性水肿会导致血液循环更差,应待无局部感染征象、创面肉芽组织生长良好后,再施行皮肤软组织缺损的修复。

儿童机体受损后易受外邪侵袭,疾病传变迅速,同时儿童自身机体修复潜力大,代偿能力较强。鉴于此特点,我们早期积极给予手术治疗,并于术后第 7 天至第 10 天开始辅以三黄汤加味[4]外洗治疗。三黄汤加味采用具有清热渗湿、泻火解毒之功效的黄芩、黄柏、黄连为君药;辅以臣药大黄、栀子凉血解毒、逐瘀通经;以活血解毒、消肿散结之紫花地丁、夏枯草、白头翁、红花相佐使。以上诸药相伍,共奏疏通经络、活血化瘀、去腐生肌之效。三黄汤加味外洗可以直接冲洗创面,使创面内异物、坏死组织清除,为创面提供湿润环境,从而可以有效地避免组织脱水,控制创面感染,利于局部软组织再生,达到驱除病邪、祛腐生新之效果,为后期应用皮瓣修复深部组织缺损创造条件。

本组 11 例患者行三黄汤加味外洗(下转第 51 页)

度[7]。但其增粗过程较为漫长，在愈合后仍可能发生应力骨折[8]。白绍元等[9]发现移植骨增粗，直径达到受区骨直径，所需时间为 15 ~ 46 个月。本组 1 例患者于术后 1 年发生移植骨骨折，说明术后康复训练要循序渐进，患肢负重需有更长的过渡时间。

带血管腓骨移植治疗四肢长段骨缺损注意事项：①若条件许可，手术应分 2 组进行，可缩短手术时间、避免交叉感染。②合并感染的患者，术前要进行细菌培养，术前、术中及术后要应用敏感抗生素。③若无肌腱外露等需要尽早手术的情况，即使存在骨外露，也要在创面基本清洁、分泌物明显减少、感染初步控制后再行移植手术，以避免移植后创面被完全覆盖，引流不畅，导致术后长时间渗液，形成窦道，延长治疗周期，甚至需要二次手术清创。

综上所述，带血管腓骨移植可治疗多种原因导致的四肢长段骨缺损，疗效可靠。

5　参考文献

[1] Taylor GI, Miller GD, Ham FJ. The free vascularized bone graft. A clinical extension of microvascular techniques[J]. Plast Reconstr Surg, 1975, 55(5): 533 - 544.

[2] Kneser U, Schaefer DJ, Polykandriotis E, et a1. Tissue engineering of bone: the reconstructive surgeon´s point of view [J]. J Cell Mol Med, 2006, 10(1): 7 - 19.

[3] 王新卫，李勇军，郭建刚，等. 游离腓骨移植修复胫骨慢性骨髓炎并长段骨缺损[J]. 中国修复重建外科杂志，2007，21(3)：278 - 281.

[4] Enneking WF, Dunham W, Gebhardt MC, et al. A system for the functional evaluation of reconstructive procedures after surgical treatment of tumors of the musculoskeletal system [J]. Clin Orthop Relat Res, 1993, (286): 241 - 246.

[5] Pederson WC, Person DW. Long bone reconstruction with vascularized bone grafts [J]. Orthop Clin North Am, 2007, 38(1): 23 - 35.

[6] 陈劲松，郭宏斌，黄育涛，等. 吻合血管腓骨移植治疗四肢长段骨缺损应用与体会[J]. 陕西医学杂志，2011，40(3)：371 - 372.

[7] 张志勇，李东升，冯峰，等. 带血管腓骨移植治疗胫骨长节段肿瘤切除后的骨缺损[J]. 中医正骨，2007，19(8)：32.

[8] Chu CH, Jou IM, Shieh SJ. Reconstruction of a massive femoral bone defect using a double - barreled free vascularized fibular bone graft after wide resection of femoral chondrosarcoma[J]. Kaohsiung J Med Sci, 2009, 25(10): 552 - 558.

[9] 白绍元，喻爱喜. 带血管蒂腓骨移植修复下肢长段骨缺损的长期随访观察[J]. 解剖与临床，2010，15(3)：192 - 194.

（2012-04-20 收稿　2012-08-02 修回）

（上接第 48 页）3 周后创面愈合，5 例经三黄汤外洗 3 周后创面未愈合。我们分析其未愈合的主要原因包括以下几个方面：①受伤时软组织擦挫伤较重；②均伴有深部骨骺缺损或跟腱损伤，导致局部软组织血液循环差；③后期继发软组织坏死，进而出现软组织缺损。此类患者经三黄汤加味外洗治疗后，尽管软组织缺损面积明显缩小，但仍无法覆盖深部骨缺损及肌腱外露所致创面，因此我们二期采用薄皮移植术或皮瓣移植修复术给予治疗。其中 2 例软组织缺损面积较大者给予足背外侧皮神经营养血管皮瓣移植修复术治疗，我们选择该皮瓣的原因为：足背外侧皮神经营养血管皮瓣带蒂移植修复不需要神经吻合，可以完整地保留皮瓣的感觉，同时供区与足跟损伤部位相近，可以满足足跟部良好皮肤感觉的要求，降低产生修复区域失神经营养性溃疡的可能性。另外，此皮瓣相对较薄，修复后外观令人满意，可以有效避免移植皮瓣与跟腱粘连[5]，而且该皮瓣为顺行带蒂皮瓣，蒂较短，成活率较高，手术创伤较小，更符合微创原则[6]。

综上所述，采用手术配合三黄汤加味外洗治疗儿童足跟部辗绞伤，具有创伤小、方法简单、并发症少、疗效好等优点，值得临床推广应用。

5　参考文献

[1] 杨运发，张光明，徐中和，等. 应用足背外侧皮神经营养血管皮瓣修复跟腱外露创面[J]. 中华显微外科杂志，2010，33(1)：58 - 59.

[2] Kitaoka HB, Alexander IJ, Adelaar RS, et al. Clinical rating systems for the ankle - hindfoot, midfoot, hallux, and lesser toes[J]. Foot Ankle Int, 1994, 15(7): 349 - 353.

[3] 肖孝银. 35 例跟部皮肤、跟腱缺损伤治疗体会[J]. 华夏医学，2004，17(1)：81.

[4] 赵治伟，程春生，马文龙，等. 三黄汤外洗治疗围手术期小腿感染性骨皮缺损 359 例[J]. 陕西中医，2010，31(1)：62 - 63.

[5] 高建明，徐达传，李强，等. 跟腱缺损显微外科修复的远期疗效[J]. 中华显微外科杂志，2006，29(1)：6 - 9.

[6] 张发惠，宋一平，郑和平，等. 内踝前动脉穿支为蒂隐神经 - 大隐静脉营养血管远端蒂皮瓣的应用解剖[J]. 中华显微外科杂志，2005，28(3)：239 - 241.

（2012-06-12 收稿　2012-08-01 修回）